

"CONDRODERMATITIS NODULAR DEL HELIX: REPORTE DE CASO."

Blanc Ariana; Gerometta Adriano; Otazo Yamila. Servicio de ORL, HEBA. Alvarez Diego, Jefe de Servicio de Dermatología HEBA.

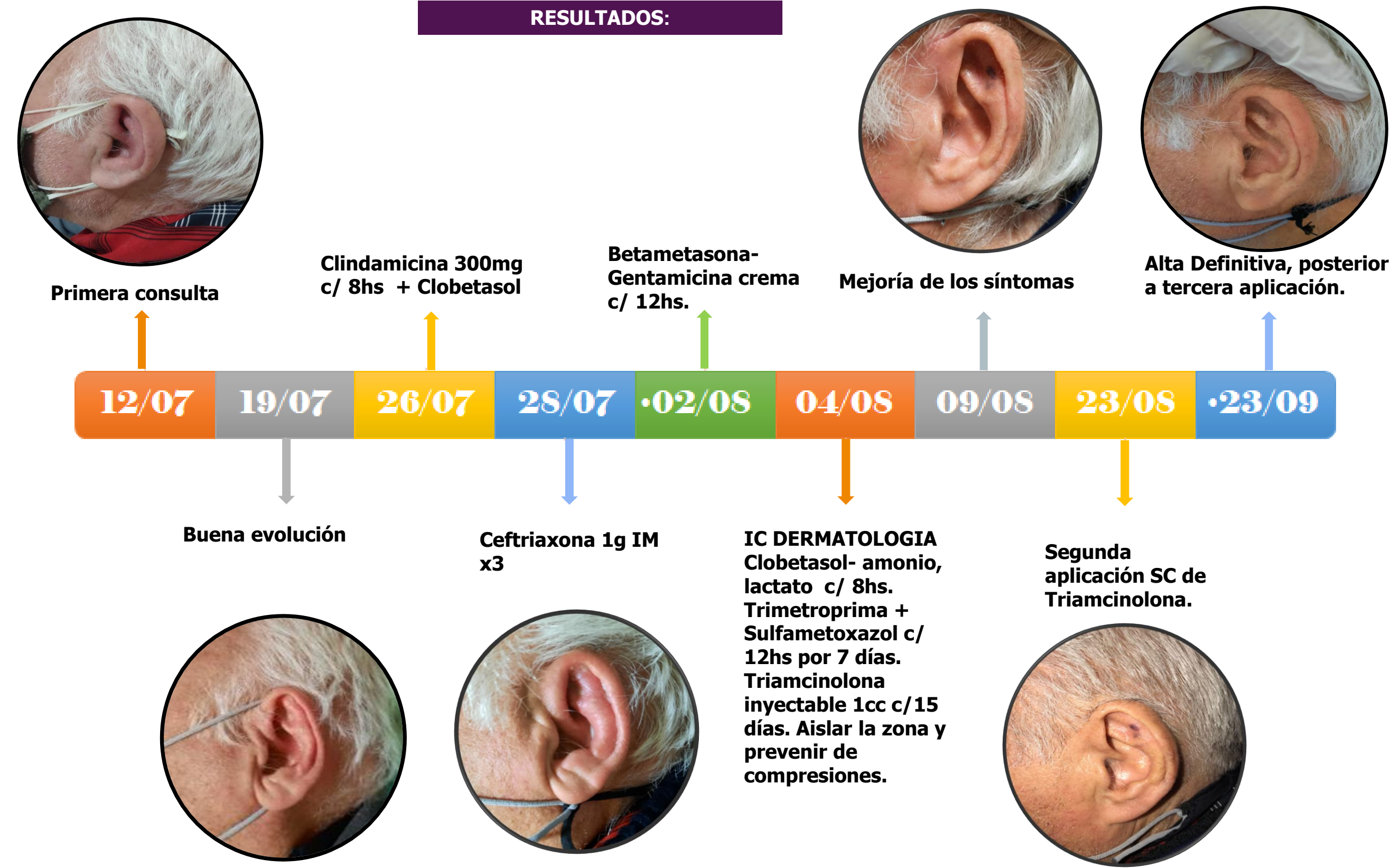
ANTECEDENTES:
La condrodermatitis nodular del hélix es un nódulo solitario. Se presenta como pequeñas áreas induradas de pericondritis en el borde superior del hélix/antehélix. Es muy doloroso.

POBLACIÓN:
Masculino de 81 años que presenta dolor, inflamación y prurito a nivel de pabellón auricular izquierdo de 5 días de evolución, niega antecedente de traumatismo. A la inspección general se evidencia tetrada de Celso en pabellón auricular izquierdo, a la Otomicroscopia sin particularidades. Se interpreta el cuadro como pericondritis.

METODO:
Revisión de HC

CONCLUSIÓN:
Como vemos reflejado en este caso, es importante el abordaje terapéutico conservador conductual y farmacológico. Por lo expuesto se enfatiza el manejo interdisciplinario entre dermatología y otorrinolaringología.

RESULTADOS:



BIBLIOGRAFIA: 1-yélamos o, dalmau j, puig l. chondrodermatitis nodularis helicis: successful treatment with 2% nitroglycerin gel. actas dermosifiliogr. 2013 jul-aug;104(6):531-2.
2-garcía-garcía b, munguía-calzada p, aubán-pariente j, junceda-antuña s, zaballos p, argenziano g, vázquez-lópez f. dermatoscopia de condrodermatitis nodularis helicis. arch dermatol res. 2018 sep; 310 (7): 551-560.
3-salah, h., urso, b. y khachemoune, a. (2018). revisión de la etiopatogenia y las opciones de manejo de la condrodermatitis nodularis crónica helicis. cureus , 10 (3), e2367.
4-kuen-spiegl m, ratzinger g, sepp n, fritsch p. chondrodermatitis nodularis chronica helicis - a conservative therapeutic approach by decompression. j dtsh dermatol ges. 2011 apr;9(4):292-6.