



# HALLAZGOS OTOSCOPICO E IMAGENOLOGICO EN HIPOACUSIA UNILATERAL DE LARGA DATA

Blanc, Ariana; Gerometta, Adriano N.; Otazo, Yamila V.; Grimoldi, Hector H.  
Servicio de Otorrinolaringología  
Hospital Español de Buenos Aires

## ANTECEDENTES

La hipoacusia unilateral es definida como la pérdida de audición en uno de los dos oídos, siendo la audición del opuesto normal.

## OBJETIVO

Analizar hallazgos imagenológicos.

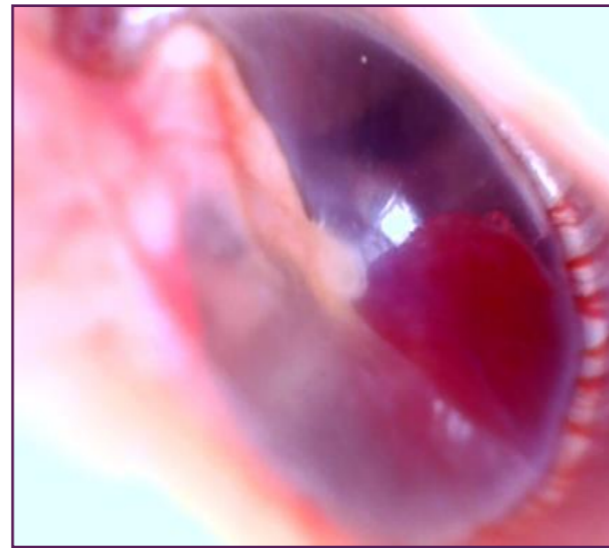
## METODO

Revisión HC

## POBLACIÓN

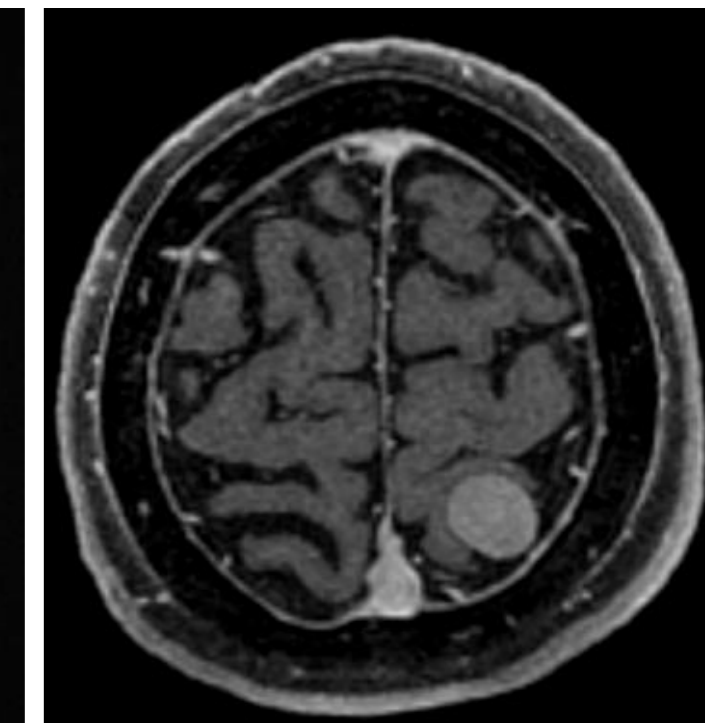
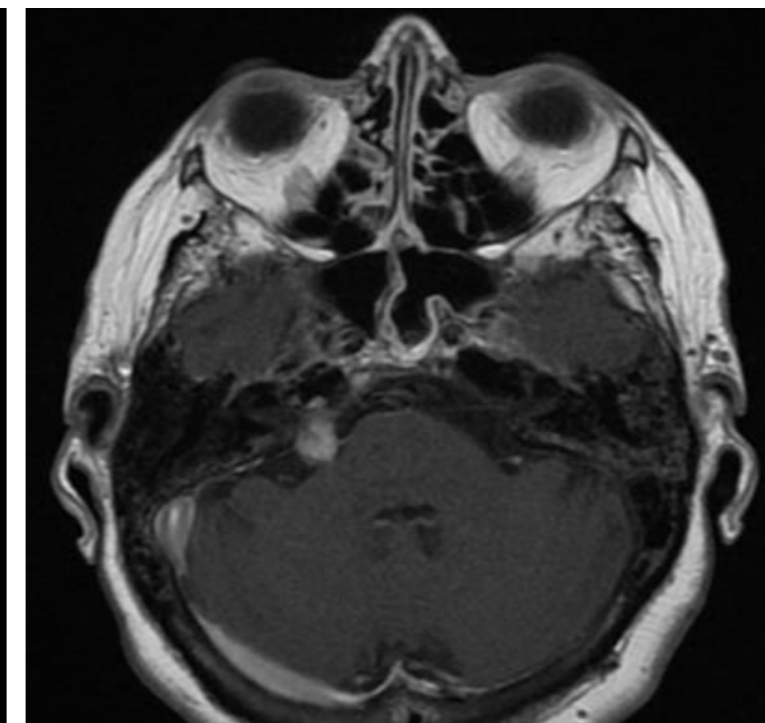
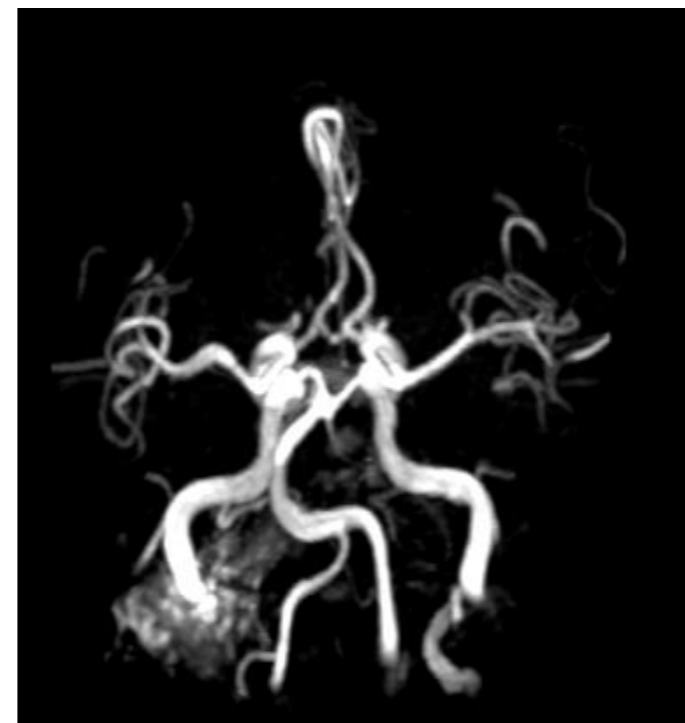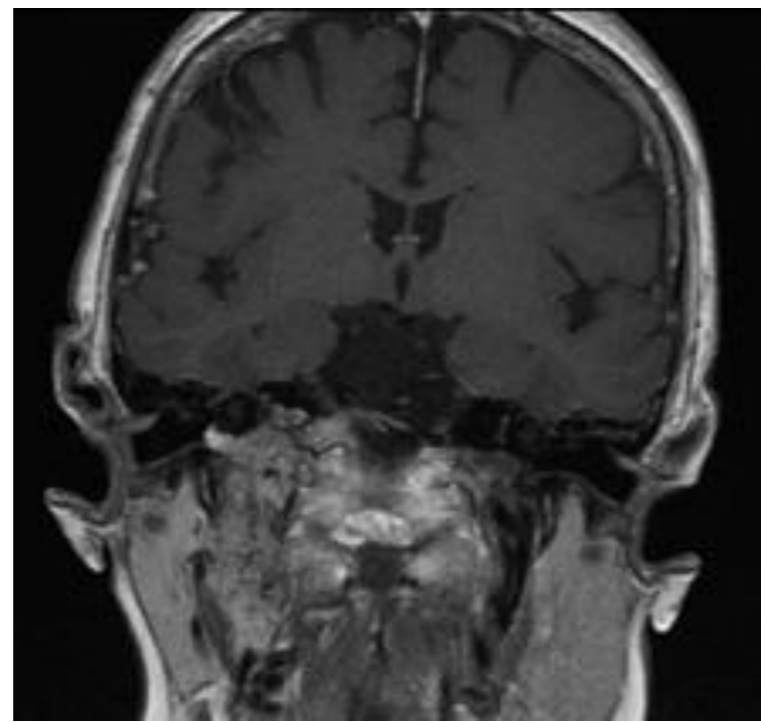
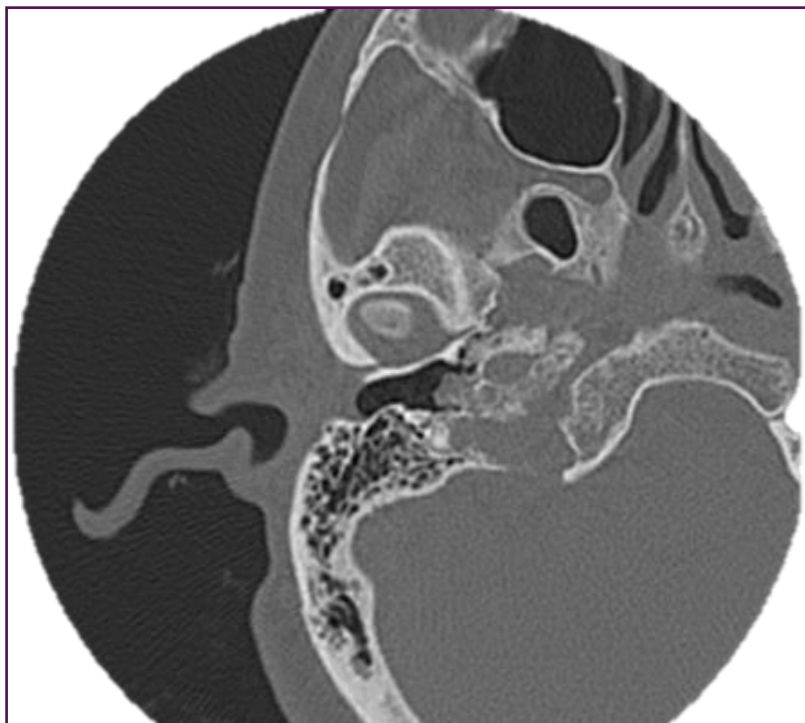
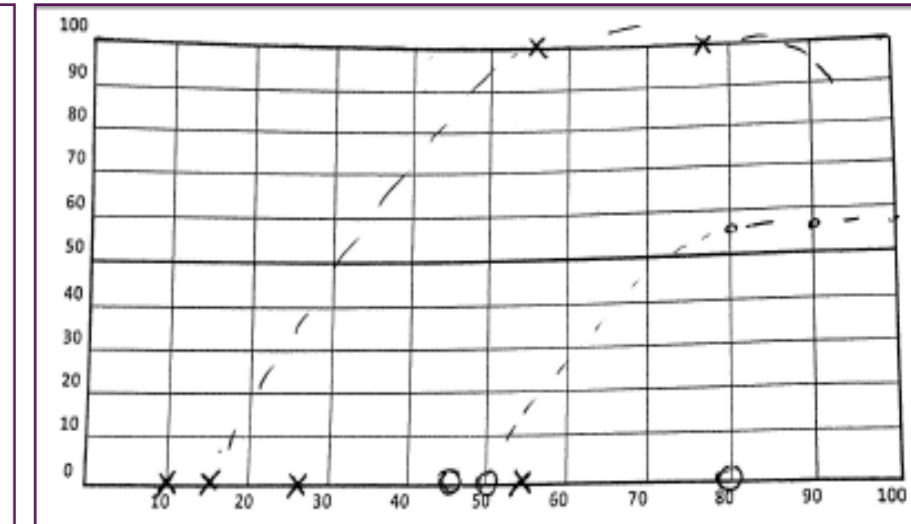
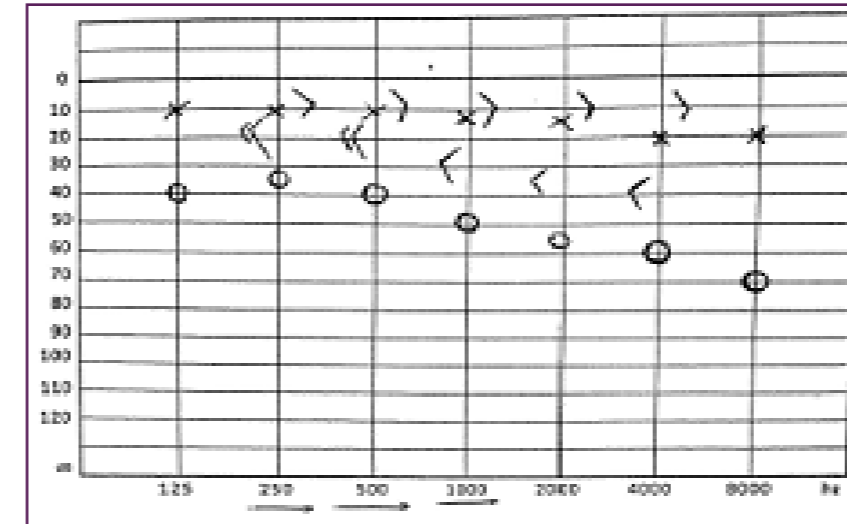
Paciente femenina de 72 años, consulta por hipoacusia y plenitud ótica de oído derecho de larga data, asociada a inestabilidad de un mes de evolución.

Acumetría: weber lateraliza a oído izquierdo y rinne + bilateral.



Otoscopia OD

## RESULTADOS



## CONCLUSIÓN

Como causa de la sintomatología se halló mediante estudios imagenológicos múltiples tumores neurales dentro de ellos un paraganglioma yugular derecho estadio C2, un Neurinoma del VIII par derecho estadio T3b. Además de un meningioma parasagital izquierdo.