

MUCORMICOSIS NASOSINUSAL EN PACIENTE INMUNOCOMPETENTE

Dr. L. Méndez, Dr. A. Gribachof, Dra. M. Mejía, Dr. N. Lascano

SERVICIO DE OTORRINOLARINGOLOGÍA - SECTOR RINOLOGÍA

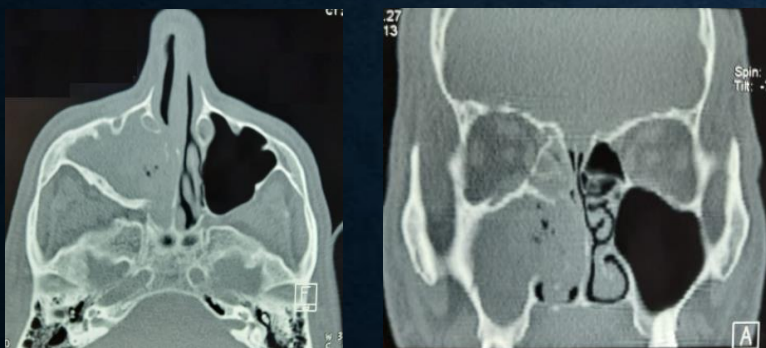
INTRODUCCIÓN

La mucormicosis es una infección poco frecuente, aguda, angioinvasiva que provoca necrosis difusas no supurantes y gran destrucción tisular asociada con alta morbimortalidad. Aparece predominantemente en pacientes inmunodeprimidos y con factores de riesgo, pero puede presentarse en pacientes inmunocompetentes. El diagnóstico a menudo es tardío y la enfermedad es rápidamente progresiva. No existe tratamiento estandarizado en pacientes no inmunodeprimidos.

PRESENTACIÓN DE CASO

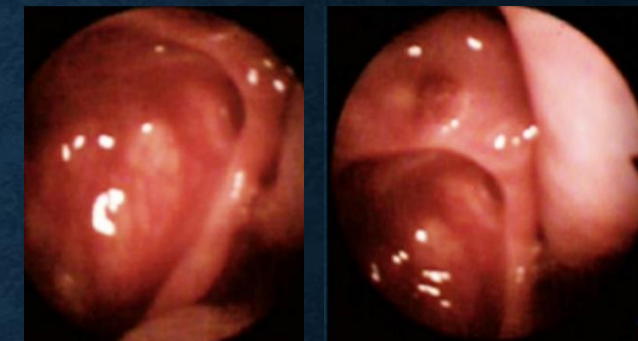
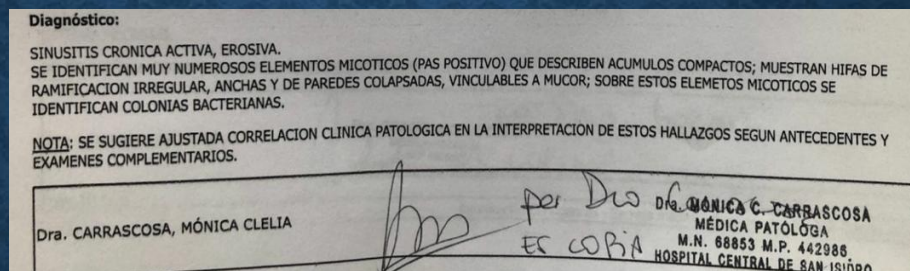
Masculino de 62 años de edad sin antecedentes de relevancia, con cuadro clínico de dolor facial asociado a IVN unilateral de 2 meses de evolución.

ESTUDIOS COMPLEMENTARIOS:

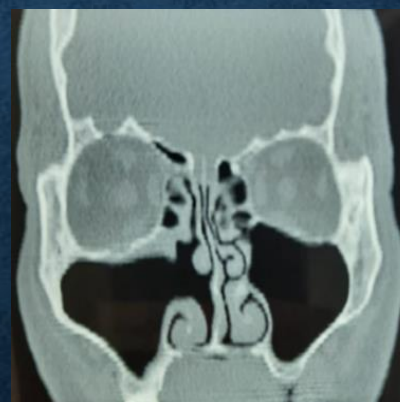

Cx: Cirugía endoscópica rinosinusal con antrostomía maxilar derecha ampliada

CONTROL POST OPERATORIO



Seguimiento multidisciplinario en conjunto con infectología con ausencia de síntomas hasta la fecha.



CONCLUSIÓN

La mucormicosis es una infección emergente, donde los estudios histológicos y microbiológicos son fundamentales para establecer el diagnóstico de certeza. El diagnóstico y tratamiento precoz son indispensables para mejorar el pronóstico.

BIBLIOGRAFÍA

- Cornely O. et al. (2019) *Global guideline for the diagnosis and management of mucormycosis: an initiative of the European Confederation of Medical Mycology in cooperation with the Mycoses Study Group Education and Research Consortium. The Lancet Infect.*
- Prakash H. et al. (2019) *Global Epidemiology of Mucormycosis. Journal of fungi.*
- Wirawan J. et al (2019) *Contemporary management and clinical outcomes of mucormycosis: A systematic review and meta-analysis of case reports. International Journal of Antimicrobial Agents.*