

# Complicaciones de las faringitis bacterianas

## *Complications of bacterial pharyngitis*

Dres. Giselle Cuestas (1), Tomás Losano (2), Leonardo Zambrano (3), Rubén Ferraz (4), Máximo Rodríguez D'Aquila (5), Hugo Rodríguez (6).

### Abstract

Acute pharyngotonsillitis is one of the most common diseases in children and adolescents. The most frequent etiology is virus, followed by bacteria. The main bacterial agent is group A beta haemolytic *Streptococcus*.

Most of the episodes have similar symptoms, with fever, pain, dysphagia, weakness and fauces congestion that can be erythematous, with plaques or vesicular. It is important to differentiate the etiologic agent for the possibility of a specific treatment to avoid suppurative and non-suppurative complications.

Early diagnosis and appropriate treatment of the complications are essential, because they can be serious, even fatal.

In the present study, we describe clinical manifestations, diagnostic methods and treatment of major suppurative and non-suppurative complications of bacterial pharyngitis.

**Keywords:** acute pharyngitis, group A beta haemolytic *Streptococcus*, suppurative complications, non-suppurative complications.

### Resumen

La faringoamigdalitis aguda es una de las enfermedades más comunes en los niños y los adolescentes. La etiología más frecuente es la viral, seguida por la bacteriana. Entre las causas bacterianas el principal agente es el estreptococo beta hemolítico del grupo A.

La mayoría de los episodios tienen una clínica similar, con fiebre, dolor, disfagia, decaimiento y una congestión en las fauces que puede ser eritematosa, en placas o vesiculosa. Es importante diferenciar el agente etiológico ante la posibilidad de realizar un tratamiento específico para evitar así las complicaciones supurativas y las no supurativas.

El diagnóstico precoz y el tratamiento apropiado de las complicaciones son esenciales, ya que pueden ser graves, incluso mortales.

Describimos las manifestaciones clínicas, los métodos diagnósticos y el tratamiento de las principales complicaciones supurativas y no supurativas de las faringitis bacterianas.

**Palabras clave:** faringitis aguda, estreptococo beta hemolítico del grupo A, complicaciones supurativas, complicaciones no supurativas.

### Introducción

La faringoamigdalitis aguda es un proceso febril, generalmente de origen infeccioso, que cursa con inflamación de las mucosas de la faringe y/o las amígdalas palatinas (1). La mayoría es de causa viral y autolimitada (2). Entre las causas bacterianas el principal agente es el estreptococo beta hemolítico del grupo A (EBHA).

La faringitis por EBHA normalmente es una infección autolimitada, que suele resolverse en 72 horas sin tratamiento antibiótico, pero por el temor a las complicaciones que se pueden presentar, se aconseja el tratamiento antibiótico específico (3).

(1) Becaria del Servicio de Otorrinolaringología, Hospital Italiano de Buenos Aires, Perón 4190. C.A.B.A. Buenos Aires, Argentina. Tel. 4959-0200.

(2) Residente del Servicio de Otorrinolaringología, Hospital Italiano de Buenos Aires, Perón 4190. C.A.B.A. Buenos Aires, Argentina. Tel. 4959-0200.

(3) Residente de la Fundación Arauz, Perón 2150, C.A.B.A. Buenos Aires, Argentina. Tel. 4954-2844.

(4) Médico pediatra, Hospital C Rendón (Neuquén). Becario del Servicio de Neumonología, Hospital de Pediatría "Prof. Dr. Juan P. Garrahan", Pichincha 1850. C. A. B. A., Buenos Aires, Argentina. Tel. 4308-4300.

(5) Ayudante de Cátedra de Histología, Biología Celular y Embriología, Universidad del Salvador.

(6) Jefe del Servicio de Endoscopia Respiratoria, Hospital de Pediatría "Prof. Dr. Juan P. Garrahan", Pichincha 1850. C. A. B. A., Buenos Aires, Argentina. Tel. 4308-4300.

La aparición de complicaciones está condicionada por la agresividad del germen, las condiciones anatómicas de la propia amígdala y/o el tratamiento inadecuado. Las complicaciones pueden ser supurativas o no supurativas, siendo la más frecuente el absceso periamigdalino (Tabla 1).

Tabla 1. Complicaciones supurativas y no supurativas de la faringitis.

<b>Supurativas</b>	<b>No supurativas</b>
<b>Locales:</b>	<b>Locales:</b>
Otitis media aguda y mastoiditis	Obstrucción de la vía aérea por hipertrofia amigdalina
Sinusitis	
Adenitis cervical supurada	<b>Sistémicas:</b>
Absceso y flemón periamigdalino	Fiebre reumática aguda
Absceso retrofaringeo	Glomerulonefritis postestreptocócica
Absceso laterofaringeo	Escarlatina
<b>Sistémicas:</b>	Desórdenes neuropsiquiátricos en pediatría (PANDAS)
Sepsis (síndrome de Lemierre)	Corea de Sydenham

El enfoque histórico del diagnóstico y el tratamiento de la faringoamigdalitis por EBHA se debe a la morbilidad de las complicaciones no infecciosas de esta enfermedad bacteriana. El énfasis en el rápido diagnóstico y el uso generalizado de antimicrobianos han disminuido significativamente la incidencia de estas complicaciones. Por el contrario, las complicaciones infecciosas de la amigdalitis bacteriana aguda se siguen presentando con frecuencia (4).

### Complicaciones supurativas

Las complicaciones supurativas se presentan en el 1-2% de los episodios de faringoamigdalitis por EBHA no tratados con antibiótico o bien tras un tratamiento antibiótico inadecuado o no cumplimentado. Ocurren por afectación de las estructuras contiguas o de aquellas en las que drenan (1).

### Flemón y absceso periamigdalino

El absceso y el flemón periamigdalino son infecciones perifaringeas que pueden comprometer la vida del paciente. Estas se diferencian por la formación de pus en el espacio comprendido entre la amígdala y su cápsula, en el caso del absceso periamigdalino, y su ausencia, en el caso del flemón. La mayor incidencia es en niños mayores y adultos jóvenes, siendo la etiología más frecuente la faringitis bacteriana por EBHA y los anaerobios. Otras etiologías descritas son la infección de origen odontóge-

na y el traumatismo por cuerpo extraño o por examen endoscópico. El tabaquismo está documentado como un factor de riesgo para esta patología (5,6).

Los abscesos periamigdalinos habitualmente comienzan en el polo superior del espacio periamigdalino y son precedidos por un cuadro de faringitis que evoluciona a celulitis, posteriormente a flemón y, por último, desencadena el absceso.

### Signosintomatología

La clínica característica es fiebre y odinofagia, que se puede intensificar al punto de llegar a la afagia, asociada en muchas ocasiones a trismus (por espasmo del músculo pterigoideo medial) y otalgia. También se pueden observar cambios en el tono de la voz por inflamación del velo del paladar. Si bien es una infección grave, no siempre va a estar acompañada por el compromiso del estado general.

Al examen de las fauces se observa eritema en los pilares amigdalinos y una asimetría a expensas de un pilar amigdalino, con desviación de la úvula en sentido contralateral a la lesión. Las adenopatías cervicales son un hallazgo frecuente.

### Diagnóstico

El diagnóstico es clínico; se basa en el interrogatorio y el examen físico. En el examen físico, además de la inspección de las fauces, es importante la palpación del espacio periamigdalino apreciándose la fluctuación en caso de encontrarse pus, descartando así otras patologías como el aneurisma de la carótida interna u otras malformaciones vasculares. La punción y la aspiración con aguja van a confirmar el diagnóstico en el caso de un absceso periamigdalino.

La tomografía computada con contraste endovenoso está indicada cuando el trismus del paciente no permite realizar un examen físico adecuado, en casos de compromiso de la vía aérea o si hay dudas diagnósticas.

El laboratorio no es necesario para el diagnóstico, pero sí es útil para categorizar el grado de compromiso del paciente y dirigir la terapéutica. En caso de solicitarlo, permite determinar el recuento de glóbulos blancos y los electrolitos, para evaluar el grado de deshidratación si estuviera presente.

La radiografía lateral de cuello puede ser de utilidad para descartar epiglotitis o absceso retrofaringeo, si por el examen físico no fueron descartados.

### Tratamiento

El tratamiento del absceso periamigdalino consta de cuatro pilares que son el drenaje del absceso,

la terapia antibiótica, la analgesia y la restitución hidroelectrolítica en caso de deshidratación. En el caso del flemón no se realizará el drenaje.

El drenaje del absceso puede ser realizado mediante punción y aspiración con aguja, incisión o por amigdalectomía. La amigdalectomía en agudo no ha demostrado ser más efectiva que la punción o el drenaje, siendo estos últimos más costo-efectivos al realizarlos con anestesia local. No hay diferencias estadísticamente significativas en los resultados de la punción y el drenaje mediante incisión, si bien se ha documentado que la incisión es más dolorosa. Ambos procedimientos con anestesia local pueden realizarse en pacientes colaboradores, caso contrario es necesario la anestesia general (5,6).

La antibioticoterapia requerirá cobertura para EBHA, estafilococos y anaerobios. Se sugiere realizar el tratamiento por 14 días. Terapias de menos de 10 días están asociadas a recurrencia. Los antibióticos de primera línea recomendados son: amoxicilina-ácido clavulánico (niños: 45 mg/kg cada 12 hs, adultos: 875/125 mg cada 12 hs) o clindamicina (niños: 15 mg cada 8 hs, adultos: 300 a 450 mg cada 6 hs). Si se presume infección por estafilococo aureus metilino resistente además de la clindamicina se puede utilizar linezolid (niños <12 años: 30 mg/kg día en 3 dosis, >12 años: 20 mg/kg día en 2 dosis, adultos: 600 mg 2 veces por día).

Los antibióticos por vía parenteral recomendados son: ampicilina-sulbactam endovenoso (niños: 50 mg/kg cada 6 hs -dosis máxima 3 g; adultos: 3 g cada 6 hs) o clindamicina endovenosa (niños: 15 mg/kg cada 8 hs -dosis máxima 600 mg-; adultos: 600 mg cada 6 a 8 hs).

Si bien los glucocorticoides se utilizan, hasta el momento no hay evidencia suficiente para respaldar su uso en esta patología.

El absceso periamigdalino es una indicación de amigdalectomía en el primer episodio de causa amigdalina y en el segundo episodio de causa no amigdalina (infecciones de vecindad).

### Evolución

El diagnóstico temprano y el tratamiento oportuno son críticos para evitar las complicaciones de esta patología. La mayoría de estas infecciones curan sin secuelas ni complicaciones. Se ha documentado una recurrencia del 10 al 15%. Las complicaciones son potencialmente fatales y están dadas por la propagación a los tejidos cervicales profundos y al torrente sanguíneo.

Entre las complicaciones se incluyen: obstrucción de vía aérea, neumonía aspirativa por aspiración de material purulento, sepsis, trombosis de la vena yugular interna, ruptura de la arteria carótida interna, pseudoaneurisma de la arteria carótida, mediastinitis y fascitis necrotizante.

### Absceso retrofaríngeo

Es un proceso inflamatorio del espacio retrofaríngeo que se presenta de forma aguda en el lactante, siendo raro después de los 4 años.

Se produce una abscedificación de los ganglios retrofaríngeos, generalmente después de una rinofaringitis aguda o de una sinusitis o una otitis. Estos ganglios retrofaríngeos involucionan hacia los 5 años de vida (7). También se puede asociar a traumatismo directo, ingestión de cuerpo extraño o diseminación de la infección desde otro espacio infectado (osteomielitis cervical) (8).

En la mayoría de los casos la infección es polimicrobiana. Los gérmenes más frecuentemente aislados son el EBHA, estafilococo aureus y anaerobios orales (usualmente especies de *Bacteroides*, *Peptostreptococcus* y *Fusobacterium*) (7).

### Signosintomatología

Se manifiesta clínicamente por fiebre, disfagia, babeo, odinofagia, rigidez cervical y, con menor frecuencia, disnea, taquipnea y estridor.

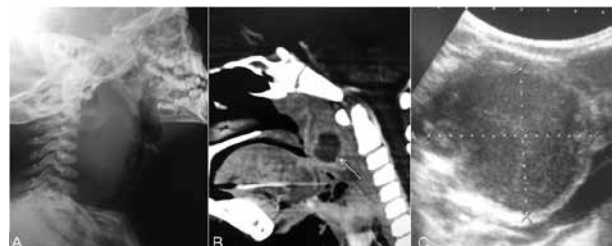Al examen físico se observa un abombamiento de la pared posterior de la faringe, y una movilidad limitada del cuello.

La mayoría de los pacientes prefieren mantener el cuello en posición neutral, tienen dolor con la extensión del cuello y usan los movimientos oculares con una cabeza estacionaria para mirar hacia arriba (8).

### Diagnóstico

El diagnóstico se basa en la sospecha clínica y en los estudios de imagen (radiografía simple, tomografía computada, ecografía cervical) (Figura 1).

**Figura 1.** Absceso retrofaríngeo. A. Radiografía cervical de perfil. B. Tomografía computada, corte sagital. C. Ecografía.



La radiografía simple cervical de perfil es de gran utilidad. Permite evaluar el aumento de los tejidos blandos prevertebrales, aire o niveles hidroaéreos en los tejidos blandos o la presencia de cuerpos extraños. El espacio retrofaríngeo a nivel de C2 se considera patológico si el ancho a este nivel es de más de 7 mm, tanto en niños como en adultos. Si se mide a nivel de C6 se considera patológico si es mayor de 14 mm en niños y más de 22 mm en adultos (9). Es importante realizar la radiografía en la posición correcta (cuello en extensión) y en inspiración para que el espacio no este falsamente engrosado (7).

La radiografía de tórax permite evaluar la extensión mediastinal (ensanchamiento mediastinal).

La tomografía computada con contraste permite determinar la localización y extensión de la lesión y diferenciar flemón (celulitis) de absceso retrofaríngeo, lo que contribuye a la toma de decisiones terapéuticas (7).

La ecografía también puede ser útil, y tiene las ventajas de ser más rápida, no requerir radiación y ser más económica.

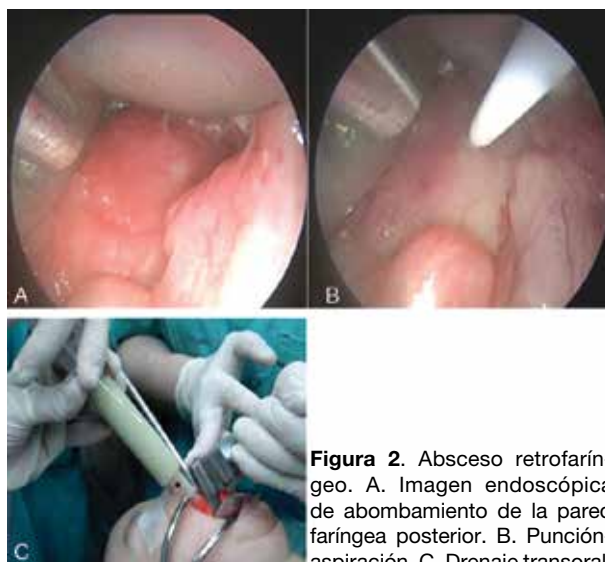
### Tratamiento

Se sugiere iniciar tratamiento con antibióticos en los casos de flemón retrofaríngeo y cuando el absceso es pequeño y no hay compromiso de la vía aérea (7).

Se administran antibióticos por vía endovenosa (penicilina a altas dosis y metronidazol, o ampicilina sulbactam) por un mínimo de cinco días; deberán ajustarse a los resultados de los cultivos y se debe completar por vía oral hasta 14 días (8).

Si se produce una mejoría evidente en 24-48 horas, la etapa de absceso quizá no se desarrolle o, si está presente, incluso se resuelva con la terapia antibiótica. Si por el contrario el diagnóstico de absceso se confirmó o no se produce una mejoría evidente, el espacio retrofaríngeo debe ser drenado (9).

SI el absceso se encuentra localizado en la faringe y no hay signos de obstrucción respiratoria, previa palpación y punción positiva, se efectúa el drenaje por vía intraoral bajo anestesia general e intubación, para evitar la broncoaspiración de material purulento (Figura 2). Si el absceso progresa hacia una localización más inferior o se presenta con signos de obstrucción respiratoria, se llevará a cabo el drenaje por vía cervical con una incisión localizada a lo largo del borde anterior del músculo esternocleidomastoideo (ECM). Se realizarán cultivos y tinciones de Gram (9).



**Figura 2.** Absceso retrofaríngeo. A. Imagen endoscópica de abombamiento de la pared faríngea posterior. B. Punción-aspiración. C. Drenaje transoral.

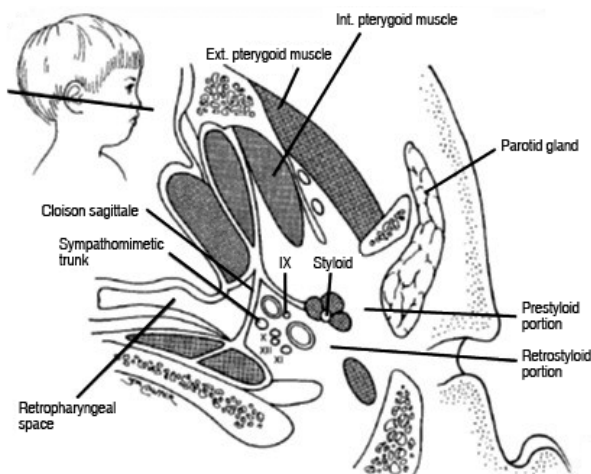
### Evolución

El absceso retrofaríngeo es una infección potencialmente seria. Entre sus complicaciones se incluyen: el compromiso de la vía aérea, la invasión de estructuras contiguas y la sepsis (7). Los abscesos que no son tratados pueden llegar a romperse de manera espontánea en la faringe, la aspiración del material purulento puede provocar neumonía y/o empiema. Los abscesos entre el espacio de la fascia alar y la prevertebral pueden drenar por gravedad al mediastino posterior. Puede haber hemorragia en el sitio del absceso, la cual sugiere afección de los vasos mayores del cuello. Otra complicación importante es la tromboflebitis de la vena yugular interna (8).

### Absceso laterofaríngeo o parafaríngeo

Es la infección del espacio anatómico, de forma similar a una pirámide invertida, que se extiende desde la base de cráneo hasta el hueso hioides (10). El espacio parafaríngeo está delimitado por la porción petrosa del hueso temporal hacia superior; el músculo constrictor superior de la faringe hacia medial; los músculos pterigoideos, la mandíbula y la glándula parótida hacia lateral; el rafe pterigomandibular hacia anterior; la fascia prevertebral y bucofaríngea hacia posterior y el hueso hioides hacia inferior. El espacio presenta dos compartimientos distintos, separados por la apófisis estiloides y los músculos estilohioideo, estilofaríngeo y estilogloso: el posterior cuyo compromiso presenta teóricamente mayor gravedad al contener a la vaina carotídea y sus componentes y los pares craneales IX al XII; y el anterior que contiene grasa, tejido celular subcutáneo, músculos, la arteria maxilar interna, los ner-

**Figura 3.** del espacio laterofaríngeo (de Bluestone y Rosenfeld, 2002).



vios alveolar inferior, lingual y auriculotemporal junto a vasos linfáticos (11) (Figura 3).

El espacio presenta numerosas fuentes para su infección, debido a la cantidad de compartimientos que lo rodean (submandibular, retrofaríngeo, parotídeo y masticatorio). En general, su afección se origina a punto de partida de una faringitis o amigdalitis, aunque también puede partir de otitis, mastoiditis, parotiditis, linfadenitis cervical o infecciones odontogénicas (10).

### Signosintomatología

El dolor regional, la odinofagia y la disfagia son los síntomas más frecuentes de los abscesos laterofaríngeos. La inflamación o presencia de una masa en el cuello, junto a la fiebre, también suelen ser síntomas de este tipo de patología (12,13).

Específicamente hablando, el compromiso del compartimiento anterior presenta fiebre, escalofríos, dolor, trismus, dificultad para los movimientos cefálicos y desplazamiento anteromedial de la amígdala palatina ipsilateral. La infección del compartimiento posterior no suele presentar dolor ni trismus tan importante, pero al involucrar la vaina carotídea puede llevar a un estado séptico rápidamente, con parálisis de los pares craneales afectados e incluso aneurismas y/o rupturas carotídeas o trombosis yugulares.

Los abscesos laterofaríngeos también puede comprometer la vía aérea o provocar un edema laríngeo, tomando entonces la sintomatología respiratoria una importancia vital (10).

Según Sichel y cols., en niños suele verse afectado principalmente el segmento posterior a punto de partida de una linfadenitis cervical mientras que,

en todas las edades, las infecciones que afectan al segmento anterior suelen proceder de infecciones faríngeas u odontogénicas (14).

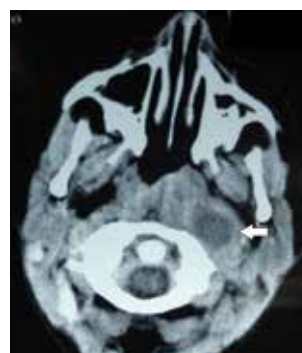
### Diagnóstico

El diagnóstico requiere una historia clínica completa y un examen físico de cabeza y cuello junto a la realización de estudios de imágenes para detectar la presencia de colecciones, la extensión de la diseminación y la proximidad o compromiso de la vaina carotídea.

El interrogatorio debe incluir la presencia de procedimientos dentales recientes, cirugías de la vía aérea alta o intubaciones, traumatismos o infecciones como faringitis, otitis o sinusitis; así como de inmunodeficiencias o alergias antibióticas (15). El examen físico requiere la palpación de cabeza y cuello, revisión de la cavidad oral, oídos y fosas nasales y un examen neurológico que tome en cuenta los pares craneales. Si se dispone, la fibrorrinolaringoscopia flexible complementará el estudio.

Se deberá realizar una rutina de laboratorio con coagulograma que típicamente demostrará leucocitosis junto a un panel electroquímico básico para evaluar la glucemia, la hidratación corporal y la función renal.

La sospecha de una afección parafaríngea indica la realización de una tomografía computada con contraste de urgencia (15) (Figura 4). Su aporte es crucial, ya que permite diferenciar los flemones o celulitis de los abscesos. Permite, además, determinar la localización anatómica exacta de la afección y estimar el tamaño de las posibles colecciones. Por último, debe incluir al mediastino para descartar la posible presencia de una mediastinitis (complicación severa) (12).



**Figura 4.** Absceso laterofaríngeo (flecha). Tomografía computada, corte axial.

### Tratamiento

El tratamiento requiere asegurar una vía aérea permeable junto a una antibioticoterapia endovenosa pronta y adecuada para los gérmenes común-

mente sospechados, en combinación con un tratamiento quirúrgico a tiempo (16).

Los pacientes requieren monitoreo de la saturación y deben recibir oxígeno por máscara. El acceso venoso, además de antibióticos, permitirá asegurar una adecuada hidratación y cobertura analgésica y corticoesteroides (15).

En caso de presentarse estridor o disnea severa, se debe realizar una intervención urgente en la vía aérea. Según el caso, se realizará una intubación o traqueotomía de urgencia.

Los gérmenes que habitualmente se detectan en las infecciones profundas de cuello incluyen al estreptococo pyogenes, estafilococo aureus, Haemophilus influenzae, Bacteroides y Neisseria. Sin embargo, se reconoce que en general son afecciones polimicrobianas y por ende requieren un tratamiento de amplio espectro contra Gram positivos y negativos, anaerobios y productores de beta-lactamasa.

Una vez iniciado el tratamiento antibiótico endovenoso, se debe definir la necesidad o no de realizar un drenaje quirúrgico. Las indicaciones para el tratamiento quirúrgico incluyen:

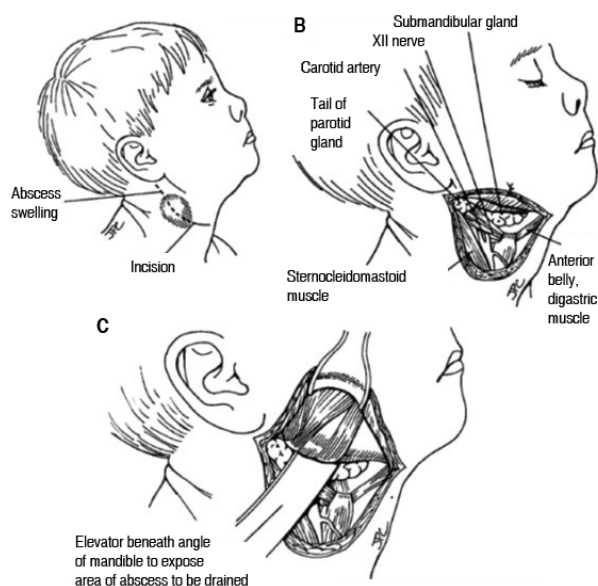
- Presencia de absceso.
- Respuesta no satisfactoria al tratamiento médico.
- Compromiso inminente de la vía aérea.
- Extensión a la vaina carotídea con posible compromiso de dicho vaso.
- Presencia de niveles hidroaéreos (gérmenes productores de gas).

El procedimiento consiste en realizar, bajo anestesia general con intubación preferentemente nasotraqueal en la narina contralateral, una incisión horizontal o en J en el cuello a lo largo del borde antero superior del músculo ECM, continuar con la disección por planos hasta identificar el ECM y la glándula submandibular, retraer el ECM para identificar en profundidad la vaina carotídea y el resto de los componentes del espacio por encima y detrás del asta mayor del hioides. El absceso o colección será entonces drenado al disecar el espacio a lo largo de la cara anterior de la vaina carotídea, hasta llegar a la base de cráneo y, tras tomar muestras para cultivo y una irrigación copiosa, se dejará un drenaje en la zona y se realizará el cierre por planos (11) (Figura 5).

### Evolución

Es una afección médica seria, con potenciales complicaciones fatales. Según Sichel et al., las infecciones del espacio retro estíleo se encuentran mejor

**Figura 5.** Absceso laterofaríngeo. Esquema de los pasos de la disección (de Bluestone y Rosenfeld, 2002).



contenidas por una densa red fibrosa y por ende serían menos peligrosas (siempre y cuando no haya compromiso de la vaina carotídea) que las preestíleas, que presentan una rápida diseminación a tejidos circundantes a través de la licuefacción del tejido graso (14). Siguiendo esta línea de pensamiento, las infecciones posteriores podrían ser controladas adecuadamente con tratamiento antibiótico endovenoso y eventual drenaje quirúrgico, mientras que las del compartimento preestíleo requerirían un acceso quirúrgico temprano para un mejor manejo y la prevención de complicaciones.

Es posible esperar una recuperación total del paciente, siempre y cuando el manejo haya sido rápido y adecuado para prevenir complicaciones.

Entre estas, se encuentra el síndrome de Lemierre. En este, hay una septicemia anaeróbica con trombosis de la vena yugular interna y subsecuentes émbolos sépticos (17). También pueden presentarse rupturas o aneurismas de la arteria carótida, asociado al síndrome de Horner y paresias de los pares craneales IX al XII, con hematomas o equimosis en el cuello, requiriendo una ligadura urgente de la arteria carótida. Una complicación rara, pero con alta mortalidad, es la mediastinitis. Se manifiesta con edema difuso del cuello, disnea, dolor pleurítico, taquicardia, hipoxia y ensanchamiento mediastinal en imágenes. Requiere tratamiento endovenoso de amplio espectro y drenaje quirúrgico. Por último, la fascitis necrotizante suele tener lugar en pacientes mayores o inmunocomprometidos, usualmente a

punto de partida de una infección odontógena. Requiere soporte vital intenso, antibióticos y debridamiento quirúrgico (15).

### Síndrome de Lemierre

El síndrome de Lemierre es infrecuente en la época actual pero grave. Se caracteriza por faringoamigdalitis, trombosis de la vena yugular interna, septicemia y embolismo pulmonar (18).

Afecta con mayor frecuencia a adolescentes y adultos jóvenes, entre los 16 y los 25 años (19). La infección primaria es generalmente faríngea, pero se han documentado casos de infección odontógena, ótica y otomastoidea (20).

El *Fusobacterium necrophorum*, bacilo gramnegativo anaerobio estricto, ha sido incriminado como principal agente responsable del cuadro de la sepsis post-anginosa (80% de los casos) (18,19). Otros patógenos descritos incluyen estafilococos, estreptococos e infecciones polimicrobianas (19).

### Signosintomatología

Se debe considerar ante un cuadro de fiebre con antecedentes de infección orofaríngea, tumefacción laterocervical, signos de sepsis y, por lo menos, un sitio de infección metastásica (principalmente en pulmón).

El intervalo entre la infección primaria y la tromboflebitis de la vena yugular interna es de 1 a 3 semanas, por lo que al momento del diagnóstico la inflamación orofaríngea puede haber resuelto o ser leve (21,22).

La clínica habitual de la trombosis de la vena yugular consiste en tumefacción de límite impreciso y dolorosa a la palpación, situada en la región submaxilar y a lo largo del borde anterior del músculo ECM, con signos inflamatorios cutáneos (18,23). Evoluciona de forma lenta y progresiva. Puede acompañarse de fiebre, odinofagia, dolor y rigidez cervical.

Las metástasis sépticas a distancia son una complicación frecuente. El pulmón es el órgano más frecuentemente afectado (80-90%), pero se han descrito otras localizaciones como articulaciones, piel, hueso, meninges, etc. El compromiso pulmonar se manifiesta con disnea, dolor torácico o hemoptisis (24).

### Diagnóstico

El diagnóstico es clínico, siendo fundamentales la sospecha clínica y el examen físico cuidadoso, con especial atención al cuello. Las pruebas de ima-

gen y los cultivos de sangre, fauces y colecciones confirman el cuadro (21).

La tomografía computada cervical con contraste tiene mayor sensibilidad que la ecografía para detectar la patología vascular, siendo una imagen hipodensa en la luz de la vena yugular indicativa de trombosis (18). Además es muy útil en la definición de posibles complicaciones como abscesos y celulitis perivasculares (23). La ecografía Doppler, si bien es un método rápido y exento de riesgos, no es capaz de detectar trombos recientes (por ser poco ecogénicos), cercanos al hueco supraclavicular o de poca longitud (18,23).

El microorganismo responsable es posible aislarlo en el cultivo de fauces, los hemocultivos o en los focos infecciosos metastásicos. En caso de faringoamigdalitis de curso atípico, debe especificarse al microbiólogo la sospecha etiológica para utilizar además medios de cultivo específicos. El *Fusobacterium necrophorum* no siempre se detecta en el cultivo debido a la terapia antibiótica previa o a su crecimiento más lento que el de los aerobios (puede tardar hasta 7 días en identificarse) (25,26). El diagnóstico molecular con la reacción en cadena de la polimerasa (PCR) es más caro que el cultivo pero puede confirmar rápidamente la infección y ser útil en casos de cultivos negativos (2,24).

La proteína C reactiva invariablemente elevada y la leucocitosis neutrofílica son típicas. En un 50% la función hepática se altera (25).

### Tratamiento

El tratamiento más aceptado consiste en antibioterapia de amplio espectro, cubriendo gérmenes tanto aerobios como anaerobios y se combina, habitualmente, con heparina de bajo peso molecular para disminuir el riesgo de embolismo séptico (18,23).

El régimen antibiótico óptimo no se ha establecido. Se recomienda el uso empírico de antibiótico resistente a betalactamasas (fórmulas que contengan clavulánico o sulbactam) o la combinación de penicilina y metronidazol, hasta obtener los resultados del antibiograma. Otra alternativa es la monoterapia con clindamicina. Se administra por vía endovenosa hasta que desaparezcan la fiebre y el dolor cervical, y se continúa por vía oral completándose después de 3 a 6 semanas de tratamiento (22,27,28).

La anticoagulación es controvertida. Hay autores que contraindican su uso por el riesgo de disseminación de la infección. Los que están a favor sostienen que los anticoagulantes aceleran la recu-

peración, la resolución del trombo y previenen el tromboembolismo pulmonar (19).

En ausencia de contraindicaciones, el tratamiento anticoagulante debe ser considerado en pacientes con escasa respuesta al tratamiento antibiótico inicial, con embolia séptica complicada o con predisposición a la trombofilia. La heparina de bajo peso molecular es el anticoagulante de elección en la población pediátrica (19). No parece existir consenso respecto a la duración del tratamiento anticoagulante; según ciertos autores, ésta es de hasta 3 meses (18).

La ligadura o resección de la vena yugular interna es raramente necesaria; debe considerarse cuando el correcto tratamiento médico combinado (antibiótico y anticoagulante) no es efectivo en el control de los émbolos sépticos. En caso de abscesos se indica el drenaje quirúrgico de los mismos (29).

### Evolución

Hay un incremento reciente de los casos documentados de trombosis de la vena yugular interna, con frecuencia complicada con embolismo pulmonar, posiblemente debido a la resistencia antibiótica y a cambios en el patrón de la prescripción de antibióticos.

La tasa de mortalidad es del 4 al 12% (18). El diagnóstico temprano de esta entidad es fundamental para la instauración de un tratamiento eficaz. La demora en el diagnóstico debido a la falta de conocimiento de esta complicación es la principal causa de morbimortalidad.

### Complicaciones no supurativas

#### Fiebre reumática

Es una enfermedad inflamatoria, aguda o subaguda, no supurativa, sistémica del tejido conectivo, que aparece como una secuela retardada de una infección faríngea por EBHA serotipo M (1,3,5,6,1418,19,24) en personas con cierta predisposición genética a la enfermedad. La incidencia es del 3% aproximadamente luego de una faringitis. Es más frecuente en niños de 5 a 15 años, en los meses de primavera e invierno (coincide con la variación estacional) (30-33).

Existe una compleja interacción entre los factores del huésped, el ambiente y el propio organismo. La respuesta inmune al estreptococo puede confundir los antígenos del huésped y tomarlos como extraños y así causar daño tisular.

#### Signosintomatología

En general se presenta como un cuadro febril, con un período silente de 2-3 semanas después de

la infección faríngea. Es de evolución más o menos insidiosa. Los síntomas se inician con malestar general, astenia, adinamia, mialgias, artralgias, hiporexia y fiebre de predominio vespéral, que usualmente no es muy alta (no sobrepasa los 38,5°C).

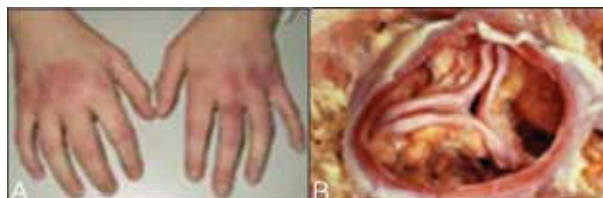Con este cuadro pueden asociarse cualquiera de las siguientes manifestaciones:

**Artritis:** es el signo principal, pero el menos específico. Casi siempre afecta grandes articulaciones en forma asimétrica y migratoria (rodillas, codos, muñecas, tobillos). La artritis es benigna y no ocasiona deformidad permanente, si se exceptúa una forma muy poco frecuente llamada artritis de Jaccoud, que por persistencia de la inflamación erosiona las cabezas de los metacarpianos y termina en deformidades típicas de los dedos (Figura 6a). Los signos característicos de inflamación, más no de infección, se ven en el líquido sinovial. En los casos en que no se recibe tratamiento, el cuadro puede durar 2 a 3 semanas. Un signo notable es su marcada respuesta a los salicilatos. En el pasado, la poliartritis migratoria con fiebre era el signo inicial de fiebre reumática en aproximadamente el 75% de los pacientes, actualmente es mucho más rara.

Estudios internacionales recientes documentan la artritis monoarticular como un modo de presentación de la fiebre reumática aguda. En 2000, el Jones Criteria Working Group reconoció la importancia de la artritis monoarticular en pacientes en países subdesarrollados, sin embargo este diagnóstico no ha sido aceptado de forma universal como criterio mayor en los países desarrollados.

**Carditis:** es una pancarditis que afecta miocardio, pericardio y endocardio. La intensidad es variable; en su forma más grave puede presentarse la muerte por insuficiencia cardíaca. Afecta las válvulas mitral y aórtica, así como las cuerdas tendinosas de la válvula mitral (Figura 6b). La insuficiencia mitral es el signo más característico y se manifiesta por un soplo sistólico regurgitante, audible, con mayor intensidad en los focos de la punta, acompañado de un retumbo funcional por hiperreflujo, el cual se denomina retumbo de Carey-Coombs. Cuando cede la fase aguda, la cicatrización va convirtiendo la in-

**Figura 6.** Fiebre reumática. **A.** Artritis. **B.** Carditis.





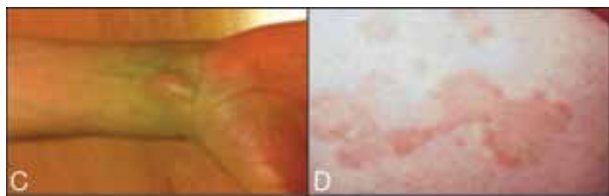


Figura 6. C. Nódulo subcutáneo. D. Eritema marginado.

suficiencia en estenosis mitral. Se pueden combinar ambos mecanismos. La taquicardia es el signo más temprano de miocarditis. También hay inflamación de la superficie visceral y parietal del pericardio (pericarditis).

Corea de Sydenham: ocurre en 20% de los pacientes. La manifestación del ataque agudo en el sistema nervioso central es la lesión de los ganglios basales y del núcleo caudado, un fenómeno tardío en la fiebre reumática. Por lo general aparece entre 2 a 3 meses después del inicio de la infección estreptocócica. Se caracteriza por movimientos involuntarios, falta de coordinación muscular y labilidad emocional. Afecta sobre todo los músculos de la cara y las extremidades; el habla puede tornarse explosiva y difícil.

Nódulos subcutáneos: son firmes, indoloros, se desplazan con facilidad y llegan a medir hasta 2 cm; aunque rara vez aparecen, su presencia debe hacer sospechar carditis. Por lo regular se presentan en la cara extensora de las articulaciones, en particular de codos, rodillas y muñecas (Figura 6c).

Eritema marginado: se observa en menos del 5% de los pacientes (Figura 6d). Es una erupción evanescente, macular no pruriginosa, de centro pálido y circular, de bordes serpiginosos, fugaz, de corta duración. Su localización ocurre en el tronco, glúteos y la región proximal de las extremidades, pero no en la cara. Es más común en los casos con carditis.

### Diagnóstico

El diagnóstico se hace cuando se presentan dos criterios mayores o uno mayor y dos menores, junto con alguna evidencia de infección estreptocócica (Tabla 2). Desde 1954, según la American Heart Association, hay que añadir, obligatoriamente, la demostración de una infección estreptocócica previa evidenciada por: elevación de las antiestreptolisina O (ASLO) u otros antígenos estreptocócicos, cultivo faríngeo positivo para EBHA ("estándar de oro") o escarlatina reciente.

Estos criterios se deben utilizar en fase aguda (31). El diagnóstico puede ser difícil de establecer

dada la rareza de la enfermedad y la ausencia de signos patognomónicos en los exámenes de laboratorio.

Tabla 2. Criterios de Jones (31).

#### CRITERIOS MAYORES

- Carditis
- Policarditis
- Corea
- Eritema marginado
- Nódulos subcutáneos

#### CRITERIOS MENORES

- Fiebre
- Artralgias
- Malestar general
- Eritrosedimentación elevada
- Proteína C reactiva positiva
- Leucocitosis
- Intervalo PR prolongado
- Evidencia de infección estreptocócica:
  - a. Aumento de anticuerpos contra estreptococos: antiestreptolisina y otros.
  - b. Cultivo faríngeo positivo EBHA.
  - c. Escarlatina reciente.

También se puede utilizar otros métodos serológicos, como recuento sanguíneo completo y tasa de sedimentación. Normalmente hay importante elevación de la velocidad de la sedimentación globular y positividad de la proteína C reactiva, hallazgos que son inespecíficos.

El cultivo del exudado faríngeo es el principal procedimiento para demostrar etiología estreptocócica. Se puede solicitar, también, un electrocardiograma como parte de la evaluación cardíaca.

Los criterios de actividad reumática son: artritis, nuevos soplos, cardiomegalia en aumento, insuficiencia cardíaca, nódulos subcutáneos, temperatura rectal de 38°, frecuencia cardíaca mayor de 100 lpm durante el sueño, y reactante de fase aguda positivo.

### Tratamiento

Se aconseja que el paciente realice reposo total las primeras 2 a 4 semanas. Si hay carditis, el reposo debe extremarse y mantenerse 8 a 10 semanas, aunque esto es individualizado para cada paciente.

Se administran antiinflamatorios, fundamentalmente, ácido acetilsalicílico. Algunos autores también recomiendan prednisona en pacientes con fiebre reumática y carditis. El efecto clínico del ácido acetilsalicílico es muy bueno, y en 24-72 horas ceden la fiebre y la artritis. La normalización de los

datos biológicos es más lenta. Tiene el inconveniente de que puede producir gastritis, acúfenos y sordera transitoria, además de hiperpnea con posible alcalosis respiratoria por estímulo del centro respiratorio.

La prednisona se administra a dosis elevadas (1-2 mg/kg/día) hasta la desaparición de las manifestaciones inflamatorias, lo que suele ocurrir en unos 4 días.

El antibiótico de elección es la penicilina. Basta una inyección de penicilina benzatínica (600.000 U en niños y 1.200.000 U en adolescentes y adultos) para conseguir el objetivo. Cuando hay alergia a la penicilina, se recurre a la eritromicina (250 mg cada 6 horas durante 10 días).

Prevención y profilaxis: la prevención de la fiebre reumática en las personas sin antecedentes de esta enfermedad depende del adecuado diagnóstico y tratamiento de las infecciones respiratorias causadas por EBHA (prevención primaria). Los pacientes con enfermedad reumática tienen alto riesgo de desarrollar nuevos episodios de fiebre reumática después de una infección estreptocócica de la vía aérea superior. Por esta razón deben recibir profilaxis para evitar estas recurrencias.

El régimen preferido es: en pacientes con menos de 30 kg: 600.000 U de penicilina benzatínica cada 28 días, y en aquellos con más de 30 kg: 1.200.000 U de penicilina benzatínica cada 28 días. También puede indicarse el uso de penicilina V en dosis de 200.000 a 400.000 U dos veces por día en forma sostenida. Los pacientes alérgicos a penicilina deben recibir eritromicina, 20 mg/kg/día en una sola toma diaria. La duración de la profilaxis sugerida es: no menos de 5 años en pacientes con poliartritis y corea; hasta 5 años después del último brote en pacientes con enfermedad sin afectación valvular; y de por vida en pacientes con carditis reumática con afectación valvular. Cuando el diagnóstico es dudoso, está indicado establecer profilaxis por 2 a 3 años (32).

### Evolución

La enfermedad es autolimitada y la duración promedio es de alrededor de 8 semanas. La recurrencia de la fiebre reumática es relativamente común, si no se realiza un mantenimiento con bajas dosis de antibióticos, especialmente durante los 3 a 5 años después del primer episodio de esta enfermedad. Las complicaciones cardíacas pueden ser severas y a largo plazo, particularmente si hay compromiso de las válvulas del corazón. Los episodios

de fiebre reumática tienden a remitir espontáneamente: un 75% antes de 6 semanas y un 90% antes de 12 semanas. Sin embargo un 5% se prolonga más de 6 meses. La mortalidad es baja (menor al 1%) y se debe a casos de carditis grave. Alrededor del 30% de los pacientes jóvenes o niños terminan con daño valvular permanente, es decir con enfermedad cardíaca reumática crónica (estenosis mitral, insuficiencia mitral, doble lesión mitral, doble lesión aórtica y estenosis tricuspídea).

### Glomerulonefritis aguda postestreptocócica

La glomerulonefritis aguda postestreptocócica (GNAPE) es la inflamación aguda del glomérulo renal posterior a la infección por EBHA. Se manifiesta en la clínica como un síndrome nefrítico de inicio repentino caracterizado por hematuria micro o macroscópica, hipertensión arterial leve a severa, oliguria, edema, elevación de azoados y en algunas oportunidades proteinuria. Es el ejemplo más común de síndrome nefrítico en la infancia y en nuestro país. La incidencia ha disminuido en países desarrollados, sin embargo las condiciones socioeconómicas bajas, el hacinamiento, etc., favorecen la presencia de esta patología, la cual es más frecuente en países subdesarrollados (34,35).

Actualmente se sabe que el responsable es el EBHA, particularmente los tipos 1, 2, 4 y 12 de las infecciones faríngeas y los tipos 49,55, 57 y 60 de las infecciones cutáneas (Rammelkamp et al., 1953). Es importante destacar que así como la fiebre reumática puede resultar de la infección de cualquier tipo de estreptococo Grupo A, también puede presentar múltiples recaídas, en tanto que éstas no existen prácticamente en la GNAPE tratada a tiempo.

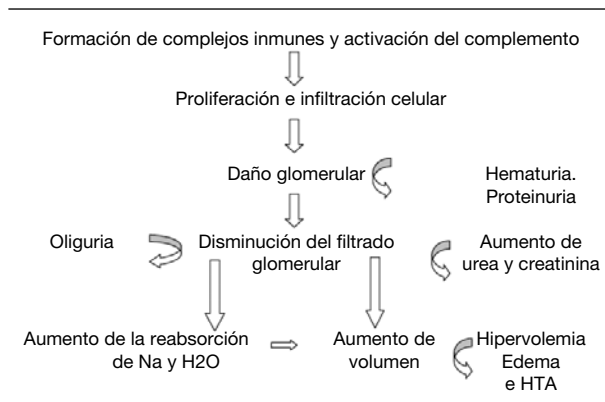
Se acepta que la GNAPE resulta del depósito de complejos inmunes circulantes. La participación del complemento está presente de tal forma que existen depósitos glomerulares C3 ("humps") y reducción de los niveles séricos, útil para su clasificación y diagnóstico.

La lesión comienza con la formación de complejos autoinmunes (Ag-Ac) en el glomérulo (in situ); este complejo fija el complemento y se activa, principalmente, la vía alterna y la de lectina. Los fragmentos liberados (C3a y C5a) tienen propiedades quimiotácticas contribuyendo a la infiltración de polimorfonucleares y linfocitos en el sitio de la lesión. El endotelio incrementa la expresión de moléculas de adhesión, y los fragmentos de complemento activado lesionan las membranas celulares y favorecen el reclutamiento plaquetario. Se produce la liberación de citoquinas y factor de necrosis tu-

moral, induciendo la proliferación de las células intracapilares. Esta alteración difusa de la microanatomía glomerular disminuye el filtrado glomerular, así como también causa hematuria, proteinuria, hiperazoemia y aumento de la creatinina plasmática. La retención de sodio y agua produce hipertensión, hipervolemia y edema (Tabla 3).

En la mayoría de las GNAPe se presenta una lesión histopatológica característica de una glomerulonefritis proliferativa intracapilar difusa exudativa, detectada fácilmente con el microscopio de luz. Las técnicas de inmunofluorescencia muestran depósitos de IgG, y con menor frecuencia, de IgM, C3 y properdina (Factor P). Estos depósitos se observan con forma granular en las membranas basales glomerulares y con menor frecuencia en el mesangio (Figura 7). Histológicamente, en la fase inicial se observan glomerulos con intensa proliferación mesangial y exudación.

Tabla 3. Mecanismo fisiopatológico de la glomerulonefritis aguda postestreptocócica.



### Signosintomatología

Puede presentarse en forma asintomática y sólo objetivarse por hematuria microscópica y descenso del complemento sérico; de ahí la importancia para el médico de recabar datos acerca de una posible infección previa (faringitis, rinosinusitis, otitis, escarlatina, escabiosis o varicela impetiginizada). El intervalo entre infección y nefritis es de 2 a 3 semanas en los casos que siguen a una faringoamigdalitis y de 1 mes en los casos secundarios a una piodermitis.

El cuadro clínico completo del síndrome nefrítico (hematuria, edema e hipertensión arterial) se presenta en el 40% de los casos de GNAPe sintomática y es la manifestación más característica de la enfermedad, aunque no por eso la más frecuente. Puede asociarse a letargia, anorexia, fiebre, dolor abdominal, debilidad y cefalea.

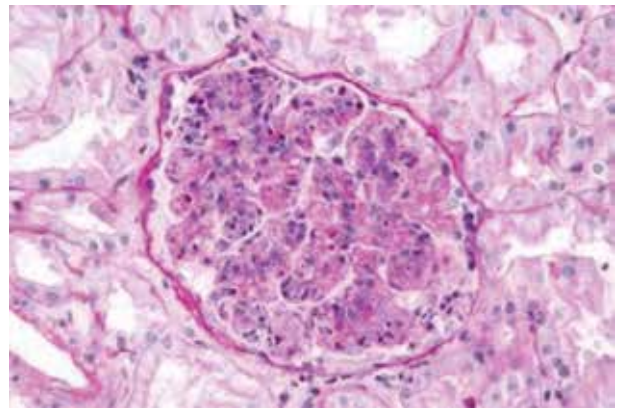


Figura 7. Glomerulonefritis postestreptocócica. Histopatología (de Comité de Nefrología pediátrica, Sociedad Argentina de Pediatría, 2003).

### Diagnóstico

Se debe interrogar acerca de una infección cutánea o en vías aéreas superiores en las semanas previas, ya sea en el posible enfermo o en sus familiares. Al examen físico, se debe constatar la presencia de edema, peso anterior y actual, signos de infecciones respiratorias o cutáneas, así como también la presencia de signos de insuficiencia cardíaca y/o trastornos neurológicos.

En el examen de orina se observa: hematuria, proteinuria, densidad >1020, cilindros hemáticos, glóbulos rojos dismórficos, relación urinaria y plasmática de urea mayor de 15-20. Se debe solicitar hemograma, urea en sangre y orina, ionograma, estado ácido-base, creatinina, ASLO (streptozyme:S.T.Z), C3 y C4. De acuerdo a la evolución se pedirá proteinograma, proteinuria de 24 horas, clearance de creatinina. También es de utilidad pedir estudios específicos: factor antinúcleo (FAN), factor anti DNA, células L.E. (leucocito polimorfonuclear neutrófilo con inclusión esférica, característico pero no específico de lupus eritematoso), para así evaluar enfermedades sistémicas y hacer diagnóstico diferencial.

Las estreptolisinas en la fase aguda se encuentran elevadas en un 60-80% (aproximadamente a los 10 días) y persisten de 4 a 6 semanas. La importancia de éstas es su valor diagnóstico. ASLO es la más usada pero existen otras determinaciones como la antiestreptoquinasa (AECasa), antiestreptohialuronidasa (Ahsa); antidesoxirribonucleasa B (ADNasa B) antinicotiladenina dinucleotidasa (AnaDasa); la combinación de la determinación de éstas comprueba hasta en un 100% la infección por estreptococo.

Se encuentran elevados tanto la proteína C reactiva como la eritrosedimentación, lo cual da la idea de un proceso en fase aguda; sirve para el seguimiento y para evaluar la posterior remisión. También se observa una hipocomplementemia a expensas de la fracción C3, lo que demuestra que la enfermedad está en actividad dando un valor pronóstico.

En la radiografía de tórax se pueden observar cambios a nivel de la silueta cardíaca con un aumento de su tamaño como consecuencia de fase edematosa nefrítica, congestión pulmonar, derrame pleural unilateral o bilateral e infiltrados pulmonares focalizados.

También es de importancia el dosaje de creatinina urinaria, lo cual servirá en las pautas terapéuticas a tomar en cada paciente.

### Tratamiento

Lo más importante es restringir la ingesta de sodio y líquidos para evitar las complicaciones (control de líquidos y dieta). Es importante que el paciente, ya sea en el domicilio o en el hospital, guarde reposo relativo si la tensión arterial es normal y absoluto si no lo es. Se debe buscar la presencia del estreptococo en todos los familiares cercanos y tratarlos (screening familiar) (36).

Los criterios de internación son: signos de hipervolemia, hipertensión arterial, insuficiencia renal aguda y riesgo social.

Se iniciará antibiótico-terapia en los pacientes con GNAPE, como si tuvieran una infección activa. Puede usarse una dosis única de 1,2 millones de U de penicilina benzatínica por vía intramuscular o bien por vía oral bajo la forma de fenoximetilpenicilina por un lapso de 10 días, pudiéndose sustituir -en alérgicos- por eritromicina.

Todo paciente con hipertensión arterial debe ser manejado en medio hospitalario, ya que el 20% de los enfermos presenta complicaciones del sistema nervioso central, y otro 20% presenta alternaciones cardiovasculares que pueden llevar a la muerte.

### Evolución

La complicación más frecuente de la GNAPE es la insuficiencia cardíaca debido a hipervolemia y el mal manejo renal de líquidos. También se puede presentar la insuficiencia renal aguda o a la encefalopatía hipertensiva.

Según su evolución, la glomerulonefritis se clasifica en: aguda (transitoria, con recuperación de la función renal, y lesión histológica con proliferación

endocapilar con depósitos de C3), rápidamente evolutiva (caída de la función renal y lesión histológica con proliferación extracapilar o semilunas y proliferación endocapilar) y crónica (evolución hacia la insuficiencia renal, con lesiones histológicas de fibrosis y esclerosis). La encefalopatía hipertensiva es la más temida de las complicaciones y se manifiesta con cefalea, vómitos, alteraciones de la conciencia, convulsiones, estupor y coma.

### Fiebre escarlatina

Es una enfermedad exantemática, infectocontagiosa, producida por las exotoxinas del EBHA. Se presenta con mayor frecuencia en niños en edad escolar, de 2 a 10 años de edad. Se asocia principalmente a infección faríngea pero también puede aparecer tras otras enfermedades estreptocócicas como infección cutánea, de una herida o sepsis puerperal (37).

Aunque la escarlatina no es una complicación mórbida por sí misma, la identificación de los síntomas y el tratamiento son importantes para prevenir otras complicaciones relacionadas con la infección estreptocócica (4).

### Signosintomatología

Se caracteriza por fiebre, disfagia, faringe congestiva, exudado membranoso amarillento que cubre amígdalas y faringe, eritema de la mucosa oral, maculas puntiformes rojas en úvula y paladar (manchas de Forcheimer), capa blanca en el dorso de la lengua que desaparece a los 2-3 días dejando al descubierto las papilas enrojecidas (lengua frambuesa), adenopatías y exantema (4).

El exantema aparece 1 a 5 días después del comienzo de la fiebre. Es el síntoma más evidente de la escarlatina. Son lesiones maculopapulares de color rojo y textura áspera. Primero se observan debajo de las orejas, el pecho y la axila, después de 24 horas se extienden al tronco y las extremidades, acentuándose en los pliegues cutáneos. Se pueden asociar a líneas de color rojo en los pliegues del brazo y la ingle (líneas de Pastia) por rotura de capilares y a palidez peribucal. La descamación se inicia a los 7 a 10 días, en axila, ingle y puntas de dedos, y puede continuar por 6 semanas (37).

### Diagnóstico

Se debe realizar cultivo de fauces para detectar al EBHA.

### Tratamiento

El tratamiento consiste en la administración de penicilina o amoxicilina. En los alérgicos a la penicilina: cefalosporinas, azitromicina, clindamicina (37).

## Evolución

Puede haber complicaciones infecciosas como abscesos faríngeos, otitis, y no infecciosas y tardías: glomerulonefritis postestreptocócica, fiebre reumática (aunque en la actualidad se observan casi exclusivamente formas leves), efluvio telógeno (pérdida de cabello) o líneas de Beau (ranuras transversales en las placas de las uñas) (37).

## Desórdenes neuropsiquiátricos en pediatría: PANDAS

Dentro de los trastornos obsesivos compulsivos, recientemente se ha descrito el síndrome PANDAS (acrónimo del inglés: pediatric autoimmune neuropsychiatric disorders associated with Streptococcus).

El síndrome fue descrito por Swedo en 1998 en un grupo de 50 niños que, tras un episodio de faringitis reciente, presentaban tics y/o trastornos obsesivo-compulsivos (38).

La teoría más aceptada sobre la patogenia del síndrome PANDAS supone que una infección inicial por EBHA causa la producción de anticuerpos, los cuales, por un fenómeno de reacción cruzada, actuarían contra antígenos propios en sujetos susceptibles, originando los llamados anticuerpos antineuronales, lo que causaría un daño neuronal en los ganglios de la base (38).

Una proporción significativa del síndrome de Gilles de la Tourette podría deberse a este fenómeno (3).

## Signosintomatología

El inicio súbito de la enfermedad es sólo unas semanas después de la faringoamigdalitis estreptocócica. Los síntomas incluyen pensamientos obsesivos, miedos, compulsiones ritualísticas, tics y trastornos de ansiedad (rituales de contaminación-limpieza, daño-protección, orden, repetición, coprolalia, rituales vespertinos o diurnos, etc.).

## Diagnóstico

Se establecieron cinco criterios, debiendo cumplirse todos para que pueda considerarse un PANDAS (38):

- Inicio antes de la pubertad.
- Presencia de trastornos obsesivo-compulsivos y/o trastorno de tics (según el DSM-IV).
- Curso episódico con exacerbaciones bruscas.
- Alteraciones neurológicas (presencia de movimientos coreiformes) en las exacerbaciones.
- Relación temporal entre infección por EBHA y la exacerbación de los síntomas.

El diagnóstico de trastorno obsesivo-compulsivo debe acompañarse de evidencia de infección reciente por EBHA, apoyada por la existencia de un cultivo positivo y valores elevados de ASLO. El cultivo faríngeo, a menudo negativo en la fiebre reumática, en los casos de PANDAS suele ser positivo.

El aumento progresivo de los anticuerpos específicos (ASLO, antihialuronidasa, antidesoxirribonucleasa) indica que se trata de una infección estreptocócica activa y no de un estado de portador. Si la serología es negativa, pero con una clínica persistente, se debe repetir y controlar la evolución de estos títulos.

Los reactantes de fase aguda (VSG, PCR) se elevan rápidamente en estos procesos, siendo efectivos para monitorizar el desarrollo de la enfermedad. Las exacerbaciones de la enfermedad se pueden vigilar midiendo el título de ASLO.

Se proponen marcadores serológicos para definir un PANDAS, entre ellos destacan: anticuerpos frente al núcleo caudado y las proteínas de 83, 67 y 60 kDa del cuerpo estriado, anticuerpos antineuronales y anticuerpos frente a linfocitos B, los D8/17, elevados en la corea de Sydenham y en el PANDAS (85% frente al 17%). Estos últimos posiblemente sean los más específicos, aunque también se encuentran elevados en pacientes con autismo (38).

En las pruebas de imagen se pueden observar diferencias en el tamaño de los núcleos de la base según se trate de episodios recientes o antiguos tics.

## Tratamiento

El tratamiento más aceptado es la antibioterapia frente al EBHA durante el episodio agudo, aunque también se han ensayado corticoides, amigdalectomía e incluso se recomienda tratamiento inmunomodulador, bien mediante plasmáferesis o gammaglobulina intravenosa en casos de síntomas graves o discapacitantes. Estos tratamientos se han correlacionado con la disminución de los síntomas obsesivos compulsivos (38).

## Evolución

Es posible la recurrencia. En cada exacerbación de los síntomas se debe demostrar la presencia de EBHA para el tratamiento antibiótico. La profilaxis de larga duración con penicilina se decidirá en cada paciente de manera individual, ya que los resultados son variables.

## Corea de Sydenham

La corea de Sydenham o corea reumática fue descrita inicialmente en 1416 y de forma detallada

por Thomas Sydenham en 1686 (39,40). Es la causa más frecuente de corea adquirida en el niño. Es uno de los criterios mayores de diagnóstico de fiebre reumática y puede ser la forma de presentación de esta entidad (39).

Predomina en el sexo femenino con una relación 2:1. La edad de presentación habitual es entre los 5-15 años con un pico máximo a los 8 años. Existe una predisposición familiar en relación a la presencia de un aloantígeno linfocitario (D8/17) (39).

El mecanismo fisiopatológico que origina la corea obedece a la producción de autoanticuerpos contra los núcleos basales del cerebro (caudado y núcleo subtalámico) que alteran la actividad presináptica dopaminérgica y que se producen tras una infección estreptocócica (39).

### Signosintomatología

El intervalo entre la infección estreptocócica y el inicio de la sintomatología es variable, generalmente de 2 a 4 meses.

La corea evoluciona generalmente de forma subaguda con episodios de exacerbación que generan una importante repercusión funcional. Se caracteriza por alteraciones psicológicas y movimientos coreiformes.

Los movimientos coreicos son movimientos anormales, súbitos, bruscos, breves, de afectación predominantemente distal, afectando fundamentalmente extremidades, que aumentan con los movimientos voluntarios y desaparecen con el sueño. Se presenta en forma de hemicorea en un 20-30% de los casos. Pueden coexistir con otros síntomas neuropsicológicos como disartria, hipotonía, incoordinación motora, labilidad afectiva, trastornos de la conducta, etc. (39).

### Diagnóstico

El diagnóstico es fundamentalmente clínico, no existen alteraciones analíticas características, además de los signos de infección estreptocócica previa, cuya demostración no siempre es posible.

Se comprobaron anticuerpos antineurona en el 46% de los pacientes con corea de Sydenham respecto del 14% de los enfermos con fiebre reumática sin corea y de sólo el 1,8% al 4% en controles. Los anticuerpos se fijan en el citoplasma de las neuronas del caudado y subtalámicas y más débilmente en la corteza y en la médula. Se demostró una relación directa entre la reactividad y el estado clínico, y los anticuerpos desaparecen durante la remisión. Otras dos investigaciones mostraron anticuerpos reacti-

vos contra neuronas de los ganglios basales en la forma aguda (100%), aunque con menor frecuencia en las formas crónicas o persistentes (41).

### Tratamiento

El tratamiento farmacológico está dirigido a limitar la duración del proceso y mejorar funcionalmente al paciente. No existe un fármaco que sea eficaz en todos los casos.

Se han ensayado diversos tratamientos, como son los neurolépticos, el pimozida, los corticoides, etc., con una efectividad clínica constatada pero con un riesgo elevado de efectos secundarios, por lo que se han planteado otras opciones terapéuticas entre las que se encuentran el valproato sódico y la carbamazepina (39).

El tratamiento antiestreptocócico se suele usar en todos los pacientes, esté o no presente el estreptococo en los frotis faríngeos y amigdalinos, al igual que el inicio de la profilaxis con penicilina benzatina mensual (40).

### Evolución

Es variable, con comienzo insidioso y desaparición gradual. La tendencia natural del proceso es hacia la autolimitación (en 3 meses aproximadamente), pero la evolución puede ser prolongada, de hasta 2 años, con un riesgo importante de recurrencias y una repercusión funcional grave en un gran porcentaje de casos. La profilaxis antibiótica disminuye las recaídas y las recidivas (39).

### Conclusión

Las complicaciones pueden evitarse poniendo énfasis en el diagnóstico etiológico temprano de las infecciones faríngeas, sobre todo en la población pediátrica que es la más susceptible, y estableciendo el tratamiento adecuado.

### Bibliografía

1. Piñero Pérez R, Hijano Bandera F, Álvez González F, et al. Documento de consenso sobre el diagnóstico y tratamiento de la faringoamigdalitis aguda. *An Pediatr (Barc)* 2011; 75:342.e1-342.e13.
2. Bank S, Christensen K, Kristensen LH, J. Prag J. A cost-effectiveness analysis of identifying *Fusobacterium necrophorum* in throat swabs followed by antibiotic treatment to reduce the incidence of Lemierre's syndrome and peritonsillar abscesses. *Eur J Clin Microbiol Infect Dis* 2013; 32:71-8.
3. Rey García M, Ortega Fernández C, Ortega del Álamo P, Gil-Carcedo Sañudo E. Faringitis. Suárez C, Gil-Carcedo LM, et al, editores. En: *Tratado de otorrinolaringología y cirugía de cabeza y cuello*. Editorial Médica Panamericana. Buenos Aires. 2008; p.2385-400.
4. Shnyder Y, Lee KC, Bernstein JM. Tratamiento de la enfermedad adenoamigdalina. Lalwani AK, editor. En: *Diagnóstico y tratamiento en otorrinolaringología, cirugía de ca-*

- beza y cuello. Editorial *El Manual Moderno*. México. 2005; p.333-40.
5. Galioto NJ. Peritonsillar abscess. *Am Fam Physician* 2008; 77:199-202.
  6. Barry B, Kici S, Ameline E, Bensimon JL. Suppurations peripharyngés. *Encyclopedi Medico -Chirurgicale E-20-520-A-10*.
  7. Craig FW, Schunk JE. Retropharyngeal abscess in children: clinical presentation, utility of imaging and current management. *Pediatrics* 2003; 111:1394-8.
  8. González Saldaña N, Romero Feregrino R, Juárez Olguín H. Características clínicas y manejo de los abscesos retrofaringeos en un hospital pediátrico. Experiencia de 39 años y revisión de literatura. *Neumol Cir Torax* 2010; 1:22-6.
  9. Riera March A, Trinidad Pinedo J. Patología inflamatoria de las vías aerodigestivas en el niño. Suárez C, Gil-Carcedo LM, et al, editores. En: *Tratado de otorrinolaringología y cirugía de cabeza y cuello*. Editorial Médica Panamericana. Buenos Aires. 2008; p.2401-21.
  10. Vieira F, Shawn A, Stocks R M, Thompson J. Deep neck infection. *Otolaryngol Clin N Am* 2008; 41:459-83.
  11. Bluestone C, Rosenfeld R. *Surgical atlas of pediatric otolaryngology*. Hamilton: BC Decker. 2002.
  12. Alaani A, Griffiths H, Minhas SS, Ollif J, Drake Lee AB. Parapharyngeal abscess: diagnosis, complications and management in adults. *Eur Arch Otorhinolaryngol* 2005; 262:345-50.
  13. Grisaru-Soen G. Retropharyngeal and parapharyngeal abscess in children. *Epidemiology, clinical features and treatment*. *Int J Pediatr Otorhinolaryngol* 2010; 74:1016-20.
  14. Sichel J, Attal P, Hocwald E, Eliashar R. Redefining parapharyngeal space infections. *Ann Otol Rhinol Laryngol* 2006; 115:117-23.
  15. Flint P. *Cummings Otolaryngology - Head & Neck Surgery*. Philadelphia: Elsevier.2010.
  16. Murray A, Marcincuk MC. Deep neck infections workshop 2014. Medscape: <http://emedicine.medscape.com/article/837048-treatment>
  17. Conrad D, Parikh S. Deep neck infections. *Infectious Disorders - Drug Targets* 2012; 12:286-90.
  18. Sanz Gonzalo JJ, Alobid I, Martínez Molina P, Arias Cuchi G, Ruiz A, Cuchi A. Trombosis de la vena yugular, a propósito de seis casos. *Acta Otorrinolaringol Esp* 2001; 52:432-6.
  19. Phan T, So TY. Use of anticoagulation therapy for jugular vein thrombus in pediatric patients with Lemierre's syndrome. *Int J Clin Pharm* 2012; 34:818-21.
  20. Goldenberg NA, Knapp-Clevenger R, Hays T, Manco-Johnson MJ. Lemierre's and Lemierre's-like syndromes in children: survival and thromboembolic outcomes. *Pediatrics* 2005; 116:e543-8.
  21. Sánchez Acedo C, Martos Díaz PL, Muñoz Guerra MF, et al. Trombosis de la vena yugular interna y mediastinitis aguda necrosante descendente debido a una faringoamigdalitis aguda. *Rev Esp Cir Oral Maxilofac* 2010; 32:119-22.
  22. Kuppalli K, Livorsi D, Talati NJ, Osborn M. Lemierre's syndrome due to *Fusobacterium necrophorum*. *Lancet Infect Dis* 2012; 12: 808-15.
  23. Laguía M, Lahoz T, Martínez J, Valero J, Fraile J, Cámara F. Síndrome de Lemierre: tromboflebitis séptica de la yugular interna secundaria a faringoamigdalitis aguda. *Acta Otorrinolaringol Esp* 2001; 52:163-6.
  24. Aliyu SH, Yong PFK, Newport MJ, et al. Molecular diagnosis of *Fusobacterium necrophorum* infection (Lemierre's syndrome). *Eur J Clin Microbiol Infect Dis* 2005; 24: 226-9.
  25. O'Dwyer DN, Ryan S, O'Keefe T, Lyons J. Lemierre's syndrome. *Ir J Med Sci* 2011; 180:565-7.
  26. Hagelskjær Kristensen L, Prag J. Lemierre's syndrome and other disseminated *Fusobacterium necrophorum* infections in Denmark: a prospective epidemiological and clinical survey. *Eur J Clin Microbiol Infect Dis* 2008; 27:779-89.
  27. Derber CJ, Troy SB. Head and neck emergencies. Bacterial meningitis, encephalitis, brain abscess, upper airway obstruction and jugular septic thrombophlebitis. *Med Clin N Am* 2012; 96:1107-26.
  28. Li HY, Grubb M, Panda M, Jones R. A sore throat - potentially life-threatening? *J Gen Intern Med* 2009; 24:872-5.
  29. Dool H, Soetekouw R, van Zanten M, Grooters E. Lemierre's syndrome: three cases and a review. *Eur Arch Otorhinolaryngol* 2005; 262: 651-4.
  30. López E. *Fiebre Reumática. Manual: Práctica de infectología pediátrica*. 2da edición. p. 161-6.
  31. Dajani AS, Ayoub E, Bierman FZ, Bizno AL, Denny FW, Durack DJ. Guidelines for the diagnosis of rheumatic fever. Jones Criteria, 1992 update. Special writing group of the Committee on rheumatic fever, endocarditis and kawasaki disease of the council on cardiovascular disease in the young of the American Heart Association. *JAMA* 1995; 268:2069-73.
  32. *Prevención de la fiebre reumática. Consenso sobre profilaxis de infecciones en clínica pediátrica*. *Arch Arg Pediatr* 1997; 95:2-3.
  33. González Pascual E, Ros Viladoms JB. *Fiebre reumática. Asociación Española de Pediatría Sociedad de Española de Reumatología Pediátrica*. 2002.
  34. *Comité de Nefrología pediátrica. Sociedad Argentina de Pediatría*. 2003.
  35. *Sociedad Española de Nefrología Pediátrica. Protocolos de la Asociación Española de Pediatría*. 2008
  36. *Comité Nacional de Nefrología. Consenso de Tratamiento del síndrome nefrótico primario corticosenible*. 2011.
  37. *Consejo de Salubridad General. Diagnóstico y tratamiento de la escarlatina en niños. Guía de práctica clínica*. IMSS-466-11.p.1-11.
  38. Fernández Ibieta M, Ramos Amador JT, Auñón Martín I, Marín MA, González Tomé MJ, Simón de las Heras R. Trastornos neuropsiquiátricos asociados a estreptococo. *An Pediatr (Barc)* 2005; 62:475-8.
  39. García González MM, Mayol Canals L, Villalobos Arévalo P, Vázquez Ruiz M, Cabacas García A. Corea de Sydenham: presentación de un caso tratado con carbamazepina con excelente respuesta clínica. *An Pediatr (Barc)* 2007; 66:80-3.
  40. Díaz-Grez F, Lay-Son L, Barrio-Guerrero E, Vidal-González P. Corea de Sydenham. Análisis clínico de 55 pacientes con seguimiento prolongado. *Rev Neurol* 2004; 39: 810-5.
  41. Dale RC. Autoinmunidad y ganglios basales: nueva perspectiva en viejas enfermedades. *Q J Med* 2003; 96:183-91.