

## Comunicaciones breves

# Manifestaciones de la tuberculosis en otorrinolaringología, reporte de casos

*Tuberculosis Manifestations in Otorhinolaryngology, case report*

*Manifestações de Tuberculose em Otorrinolaringologia, relato de casos*

Dra. Diana Escudero<sup>(1)</sup>, Dra. Julieth Moreno Valencia<sup>(2)</sup>, Dra. Leslie Magalí Nicolau<sup>(3)</sup>, Dra. Milca Grad Gut<sup>(4)</sup>

## Resumen

La tuberculosis es una enfermedad infectocontagiosa que aún no se ha logrado erradicar. Es responsable de importantes cifras de morbimortalidad a nivel mundial. Son frecuentes las manifestaciones pulmonares típicas; la presentación de la enfermedad mediante síntomas extrapulmonares es infrecuente. Entre estos últimos, aquellos que comprometen la esfera otorrinolaringológica son raros, con mayor compromiso a nivel laríngeo.

El actual trabajo es una serie de casos con diagnóstico de tuberculosis, a partir de manifestaciones otorrinolaringológicas. El conocimiento de las presentaciones atípicas contribuye a la sospecha diagnóstica para un abordaje y tratamiento temprano de la enfermedad.

**Palabras clave:** tuberculosis extrapulmonar, manifestaciones atípicas.

## Abstract

Tuberculosis is an infectious disease, still not eradicated, responsible for great worldwide morbidity and mortality. Typical pulmonary presentation is frequent; extrapulmonary symptoms are less common. Among these, those that involve the otorhinolaryngological sphere are rare, with greater involvement of the laryngeal space.

This report assesses two cases diagnosed with tuberculosis, based on otorhinolaryngological signs and symptoms. The acknowledgement of atypical manifestations contributes to the suspicion for an early diagnosis, approach and treatment of the disease.

**Keywords:** extrapulmonary tuberculosis, atypical manifestations.

## Resumo

A tuberculose é uma doença infecciosa ainda não erradicada, responsável por importantes índices de morbimortalidade em todo o mundo. Das manifestações pulmonares típicas, a apresentação da doença por sintomas extrapulmonares é rara; Dentre estes últimos, aqueles que envolvem a esfera otorrinolaringológica são raros, com maior envolvimento ao nível da laringe.

O trabalho apresenta uma série de casos de pacientes com diagnóstico de tuberculose, com base nas manifestações otorrinolaringológicas. Por esse motivo, o conhecimento das manifestações atípicas da tuberculose contribui para a suspeita diagnóstica para abordagem e tratamento precoces da doença.

**Palavras-chave:** tuberculose extrapulmonar, manifestações atípicas.

<sup>(1,2,3)</sup> Médicas residentes del servicio de otorrinolaringología.

<sup>(4)</sup> Médica de planta del servicio de otorrinolaringología, sección laringe.

Hospital Nacional Profesor Alejandro Posadas. Provincia de Buenos Aires, Argentina.

Mail de contacto: escudero dianane@gmail.com

Fecha de envío: 28 de octubre de 2021 - Fecha de aceptación: 24 enero de 2022.

## Introducción

La tuberculosis (TBC) es una enfermedad infectocontagiosa producida por el *Mycobacterium tuberculosis* (*M. tuberculosis*). La TBC pulmonar es la forma de presentación más común, cuya primoinfección suele ser asintomática. La TBC extrapulmonar, poco frecuente, puede afectar cualquier órgano, tanto de forma primaria como secundaria. Pasada la primoinfección, el bacilo puede permanecer latente en el 95% de los casos, y el 5%-10% puede desarrollar una reactivación de la enfermedad. En el área otorrinolaringológica, la laringe es el sitio más afectado por la micobacteria: representa cerca del 1% de los casos; es más frecuente en hombres, entre la quinta y sexta década de vida.<sup>(1,4)</sup>

A nivel mundial, la TBC constituye una de las causas más frecuentes de enfermedad y mortalidad. El tratamiento con antitubercúlicos puede lograr la remisión de la enfermedad. Por esta razón resulta importante identificar tempranamente a los pacientes infectados, considerando asimismo las manifestaciones atípicas.<sup>(1,4)</sup>

El objetivo del presente estudio es analizar una serie de casos clínicos a partir de las manifestaciones poco frecuentes de la tuberculosis, en el área otorrinolaringológica.

## Presentación de casos clínicos

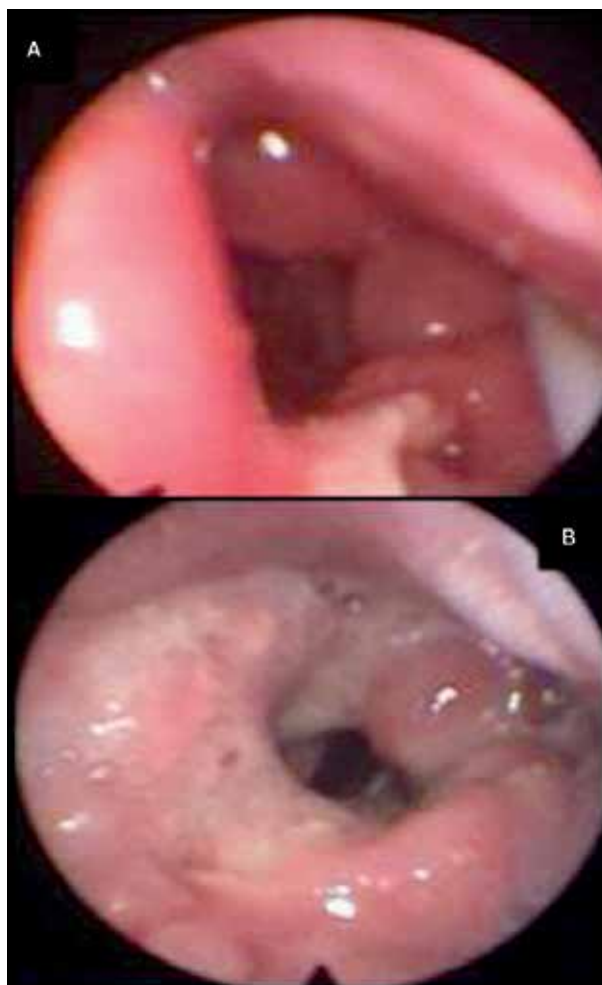Se analizaron los casos de cinco pacientes que consultaron a la guardia del Servicio de Otorrinolaringología del Hospital Posadas, entre el 2020 y 2021. Todos ellos con diagnóstico de TBC.

### Caso 1

Paciente femenina de 43 años, no refirió antecedentes al interrogatorio. Consultó por disfonía de 3 años de evolución, con disfagia, tos, diaforesis nocturna y pérdida de peso en el último trimestre. El examen físico evidenció estridor inspiratorio y cuello clínicamente negativo. Se realizó una rinofibro-laringoscopia (RFLC) la cual evidenció una lesión granulomatosa vegetante que obstruía parcialmente la luz glótica con extensión a repliegue aritenopiglótico izquierdo, lago salival y penetración a vía aérea (Figura A).

### Caso 2

Paciente femenina de 46 años, tabaquista. Consultó por disfonía de 4 meses de evolución asociada a expectoración mucopurulenta, pérdida de peso y diaforesis nocturna. Palpación del cuello negativa. Mediante RFLC se observaron lesiones granuloma-



Figuras: A) Caso 1. Lesión granulomatosa vegetante que obstruye la glotis, compromete repliegue aritenopiglótico izquierdo con lago salival. B) Caso 3. Lesión granulomatosa purulenta supraglótica.

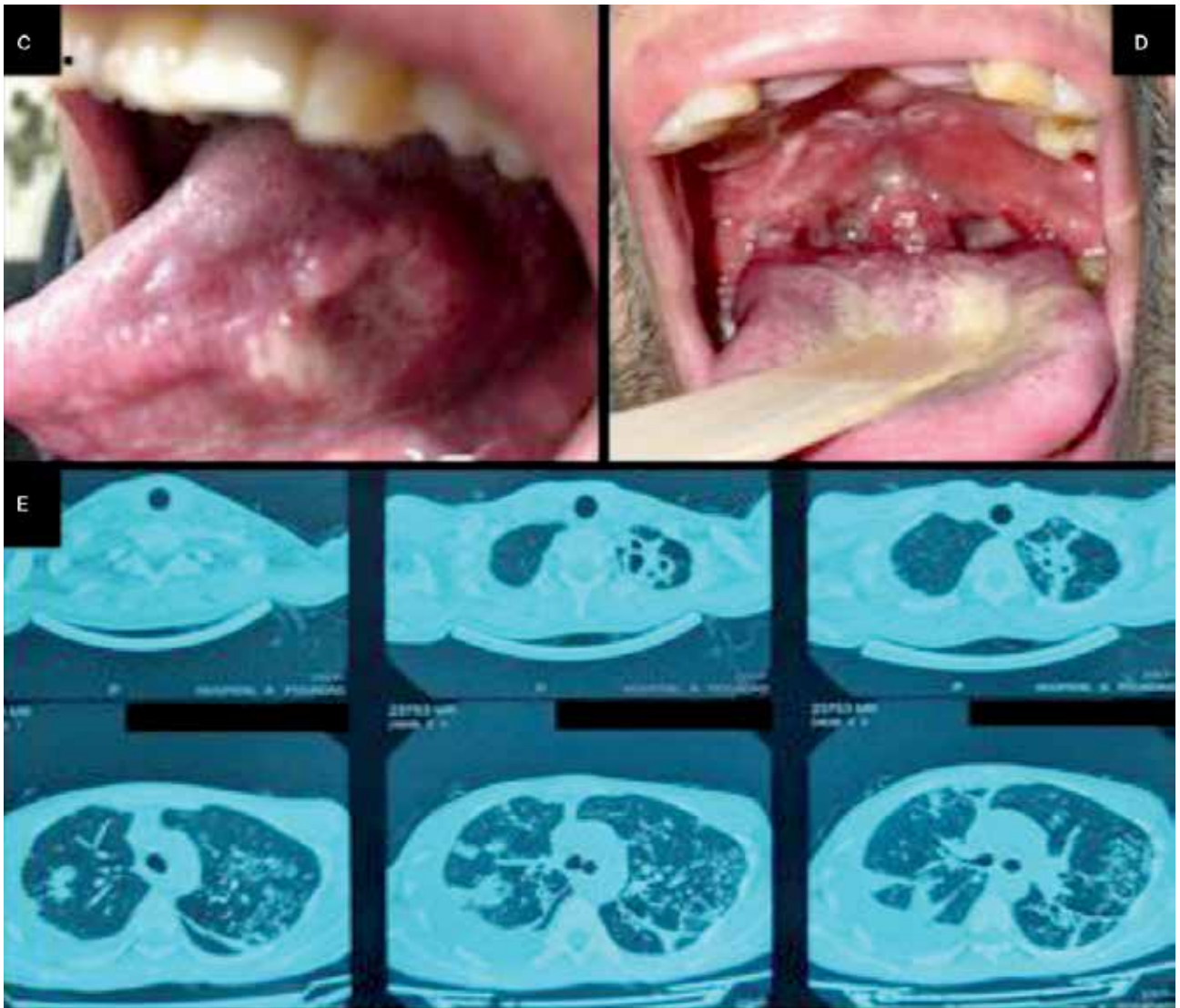
tosas en laringe y senos piriformes, con lago salival y sin penetración a la vía aérea.

### Caso 3

Paciente femenina de 18 años, sin antecedentes. Consultó por un cuadro clínico de 6 meses de evolución con hipofonía, odinofagia, disfagia, astenia, adinamia y pérdida de peso. El examen físico evidenció caquexia, sin adenopatías. RFLC: lesión granulomatosa en la corona laríngea, vallecúlas y senos piriformes; lago salival con penetración a vía aérea (Figura B).

### Caso 4

Paciente masculino de 49 años, tabaquista y enolista. Consultó por disfonía y disfagia de 1 año de evolución asociadas a pérdida de peso. En el examen físico se constató una lesión granulomatosa de 1,5 cm de diámetro en la cara ventrolateral izquier-



Figuras: C) Caso 4. Lesión granulomatosa de fondo ulcerado en cara ventrolateral izquierda de la lengua. D) Caso 5. Lesiones granulomatosas leucoplásicas en paladar blando, pilares amigdalinos y pared faríngea posterior. E) TC de tórax: lesiones cavitadas, con infiltrados retículonodulillares con tendencia a la consolidación, asociado a bronquiectasias y derrame pleural derecho.

da de la lengua (Figura C). Presentó también adenopatías cervicales móviles, bilaterales. RFLC: lesión granulomatosa laríngea.

### Caso 5

Paciente masculino de 55 años, tabaquista. Consultó por odinodisfagia, disfonía, astenia, adinamia y pérdida de peso. El examen físico evidenció caquexia y adenopatías cervicales bilaterales de aspecto inflamatorio. En el examen de fauces se hallaron múltiples lesiones granulomatosas leucoplásicas y edema en paladar blando, pilares amigdalinos y pared faríngea posterior (Figura D). RFLC: lesión granulomatosa con edema en base de lengua, senos piriformes y laringe.

Todos los pacientes fueron estudiados con tomografía computada (TC) de cuello y tórax, laboratorio con serologías para HIV, hepatitis B, C y sífilis, y esputo seriado. Se realizó biopsia de las lesiones laríngeas con RFLC de canal. Además, en los casos 4 y 5 se realizó biopsia de lesiones bucales, con muestras para cultivo y anatomía patológica.

Ninguno de los pacientes presentó enfermedad inmunosupresora previa. En todos los casos la TC informó lesiones de aspecto micronodulillares en ambos campos pulmonares (Figuras E), y lesiones laríngeas de aspecto inflamatorio. Los cinco pacientes tuvieron muestras de esputo positivas mediante técnicas de Ziehl Neelsen para bacilos ácido alcohol resistentes (BAAR), aislándose *M. tuberculosis*

en los cultivos. La anatomía patológica informó un proceso inflamatorio crónico granulomatoso y BAAR positivo para todos los casos.

Se interconsultó al servicio de neumonología, quienes interpretaron a los cinco pacientes como una tuberculosis diseminada. En los casos 1,2,3 y 5 se indicó internación hospitalaria para inicio de tratamiento antifímico, con posterior externación y tratamiento ambulatorio; además se colocó sonda nasogástrica para alimentación. El caso 4 realizó tratamiento ambulatorio desde el inicio. El manejo de dicha patología consistió en 6 meses de terapéutica farmacológica: esquema isoniazida, rifampicina, pirazinamida, y etambutol durante 2 meses, y una fase de mantenimiento con isoniacida-rifampicina durante 4 meses. Los controles otorrinolaringológicos se realizaron a los 2, 4 y 6 meses. Todos los pacientes respondieron al tratamiento instaurado con resolución completa del cuadro clínico.

## Discusión

La TBC es una enfermedad antigua: Hipócrates en el 1000 a.C. describe la tisis. En 1882, Koch R. descubre el *M. tuberculosis*, y recién en 1834 Schönlein describe la enfermedad tuberculosa. Históricamente la TBC ha constituido un problema de salud pública mundial, pese a los esfuerzos para controlarla; ejemplo de ello es la creación de la vacuna en 1921 la cual permite prevenir las complicaciones de esta, aunque no impide su transmisión. La TBC es la novena causa de muerte a nivel mundial y la primera causa de muerte por un agente infeccioso, superando al HIV.<sup>(1,5)</sup>

La forma más común es la TBC pulmonar en 80% de los casos, esto es debido a la mayor transmisión del bacilo por vía aérea. Las formas extrapulmonares son raras. La primoinfección suele ser asintomática; sin embargo, la micobacteria puede permanecer latente en el 90%-95% de los casos, entre el 5%-10% de estos pueden presentar reactivación de la enfermedad. En el caso de coinfección con HIV, hasta el 50% puede evolucionar hacia la TBC pulmonar. Sin tratamiento, el 50% de los pacientes fallece en un período de 5 años.<sup>(1,4)</sup>

En la Argentina, en el 2019, se notificaron 12 499 casos de TBC. La tasa nacional de tuberculosis es de 27,81 por cada 100 mil habitantes. El 17% de estos corresponde a pacientes pediátricos, y el 78% a pacientes adultos, entre 20 y 44 años. La provincia de Buenos Aires y la Ciudad Autónoma de Buenos Aires concentran el 61,09% de los casos. El 78% de los

nuevos casos diagnosticados presentan compromiso pulmonar, infiriéndose el 22% extrapulmonar.<sup>(2)</sup>

En la primoinfección, el bacilo se transmite por inhalación de gotitas de flügge eliminadas por un paciente con enfermedad activa. La principal puerta de entrada es el sistema respiratorio, menos frecuentes son el tejido linfoide orofaríngeo, el intestino y la piel. Se ha demostrado que contactos estrechos de enfermos tuberculosos activos tienen menos del 50% de probabilidad de infección, presentando un bajo potencial contagioso en comparación a otras enfermedades respiratorias. La infección secundaria ocurre por reinfección exógena o reactivación de la enfermedad. Para explicar las manifestaciones extrapulmonares se han propuesto varios mecanismos: diseminación linfática, hematógena o directa, esta última por inoculación directa de secreciones pulmonares con alta carga bacilar a nivel rinofaríngeo o laríngeo. En el caso del compromiso ótico, se postula la diseminación hematógena, a través de la trompa de Eustaquio o por inoculación directa en oídos con perforación timpánica.<sup>(6,8)</sup>

En la era preantibiótica los pacientes desarrollaban con frecuencia afectación del área otorrinolaringológica, lo cual en la actualidad es poco común debido al tratamiento farmacológico. Dicha afectación suele ser en su mayoría secundaria a formas pulmonares y en pacientes inmunocomprometidos. Sin embargo, en las últimas décadas se ha evidenciado la afectación extrapulmonar en inmunocompetentes, condición que presentaban los pacientes del actual reporte.<sup>(7,8)</sup>

En la tuberculosis laríngea los síntomas comunes son la disfonía, odinofagia y disfagia, acompañados de compromiso del estado general con pérdida de peso, hiporexia o anorexia. Disnea, estridor, parálisis cordal o síndrome laríngeo obstructivo suelen presentarse en la enfermedad avanzada; ello concuerda con las manifestaciones de los casos presentados. Mediante fibrolaringoscopia se pueden observar eritema difuso con lesiones granulomatosas, ulceradas o polipoideas que afectan a la corona laríngea con ligero predominio de la epiglotis; la afectación cordal no siempre está presente. Esta forma de presentación constituye aproximadamente el 1% de las manifestaciones extrapulmonares con predominio del sexo masculino. La biopsia permite descartar una neoplasia; hay coexistencia en hasta 3,6%.

Con respecto al oído, su aparición es extremadamente rara (menos del 1%). Suele presentarse como otorrea persistente, otalgia e hipoacusia en contexto

de una otitis crónica. A la otoscopia puede observarse tejido polipoideo o de granulación avascular; el diagnóstico de certeza se obtiene mediante la biopsia.

En el área rinosinusal son frecuentes la obstrucción nasal, rinorrea y epistaxis con lesiones de aspecto granulomatoso. Las lesiones en la cavidad oral, de mayor frecuencia en hombres, pueden encontrarse en paladar duro y blando, úvula, mucosa yugal, encías, labios, lengua, maxilar y mandíbula; principalmente con un patrón ulcerativo, pero también pueden ser lesiones leucoplásicas o exofíticas.<sup>(7,9)</sup> Dichas manifestaciones se encontraron en dos de los pacientes reportados.

La metodología diagnóstica se basa en el análisis microbiológico y el cultivo de esputo o de las biopsias lesionales, con coloración de Ziehl Neelsen que demuestran la presencia de BAAR. Hay que considerar que una muestra negativa no descarta el diagnóstico y que es importante el aislamiento de *M. tuberculosis*, puesto que existen otras micobacterias que difieren en tratamiento y pronóstico. A su vez, la presencia de una lesión granulomatosa sugiere la realización de una biopsia. Habitualmente, el diagnóstico histopatológico demuestra la presencia de granulomas de células epiteliales con necrosis caseosa, aunque se ha descrito también la ausencia de caseificación.<sup>(3,5,9)</sup>

En la aproximación inicial las técnicas de imagen, como la radiografía (Rx) o la TC de tórax y cuello, contribuyen a delimitar el cuadro y los posibles diagnósticos diferenciales. Se ha demostrado mayor correlación diagnóstica para las TC de tórax que las Rx. Además, en la práctica otorrinolaringológica es de uso común la RFLC para evidenciar lesiones no accesibles al examen físico directo.<sup>(5,6,9)</sup>

El tratamiento consiste en un esquema de cuatro drogas: isoniácida, rifampicina, pirazinamida y etambutol durante 2 meses, constituyendo así la etapa intensiva. Esta es seguida por la fase de mantenimiento, de 4 meses de duración y dos drogas: isoniácida y rifampicina. Dicho esquema logra la remisión en la mayoría de los pacientes tanto con cuadros pulmonares como atípicos. En el caso de la tuberculosis laríngea, se ha demostrado que la laringe vuelve a su estado original en promedio a los 5 meses del tratamiento. Se ha descrito el tratamiento quirúrgico mediante traqueotomía ante

síndromes obstructivos laríngeos agudos o complicaciones como la estenosis laríngea. En pacientes no respondedores al esquema antifímico, se debe sospechar una enfermedad concomitante.<sup>(1,8)</sup>

A modo de conclusión, la tuberculosis es una enfermedad vigente. Se debe tener un alto índice de sospecha, principalmente en pacientes con manifestaciones atípicas de la misma que puedan presentarse en el área otorrinolaringológica. También debe considerarse a la tuberculosis como un diagnóstico diferencial de patología oncológica. El apoyo en métodos complementarios (microbiológico, anatomopatológico e imagenológico) contribuyen a la detección temprana de una enfermedad, cuyo tratamiento resulta eficaz en la mayoría de los pacientes.

**Los autores no manifiestan conflictos de interés.**

## Bibliografía

1. Jurado L, Palacios D, Alvarez J, Baldión M, Campos G. Diagnóstico patológico y molecular de un caso de tuberculosis laríngea primaria en un médico. *Biomédica* 2014; (34):15-20.
2. Ministerio de Salud de la Nación Argentina. Boletín de la tuberculosis en Argentina N.º 4. 2021 [Consulta 3 de noviembre 2021]. Disponible en <https://bancos.salud.gob.ar/recursos/boletin-sobre-tuberculosis-en-argentina-nro-4/boletin-epidemiologico-tuberculosis-2021.pdf>
3. Zang J, Tian Y, Jiang X, Lin X. Appearance and morphologic features of laryngeal tuberculosis using laryngoscopy: A retrospective cross-sectional study. *Medicine Baltimore*. 2020; 18(51): e23770.
4. Swain S, Behera I, Sahu M. Primary Laryngeal Tuberculosis: Our Experiences at a Tertiary Care Teaching Hospital in Eastern India. *Journal of Voice*. 2019; 33(5):812-14.
5. Qian X, Albers A, Nguyen D, Dong Y, Zhang Y, Schreiber F, et al. Head and neck tuberculosis: Literature review and meta-analysis. *Tuberculosis* 2019; (116):78-88.
6. Spini R, Bordino L, Cohen D, Martins A, Ramírez Z, González N. Tuberculosis faríngea. Caso clínico. *Archivos Argentinos de Pediatría*. 2015; 113(4):230-3.
7. Corso G, Santini C, Trinchinetti C, Beider B. Tuberculosis en Otorrinolaringología. Reporte de 3 casos. *Revista de la Federación Argentina de Sociedades de Otorrinolaringología*. 2018; 25(2):60-6.
8. Waissbluth S, Cabello P, Balcells M, Solar A, Orellana M, San Martín J. Otomastoiditis por *Mycobacterium Tuberculosis*: Un diagnóstico desafiante. *Revista de Otorrinolaringología y Cirugía de Cabeza y Cuello*. 2019; 79(2):173-8.
9. Agarwal R, Gupta L, Singh M, Yashaswini N, Saxena A, Khurana N, et al. Primary Laryngeal Tuberculosis: A Series of 15 Cases. *Head Neck Pathology* 2019; 13(3):339-343.