

# MIASIS NASAL: A PROPÓSITO DE UN CASO



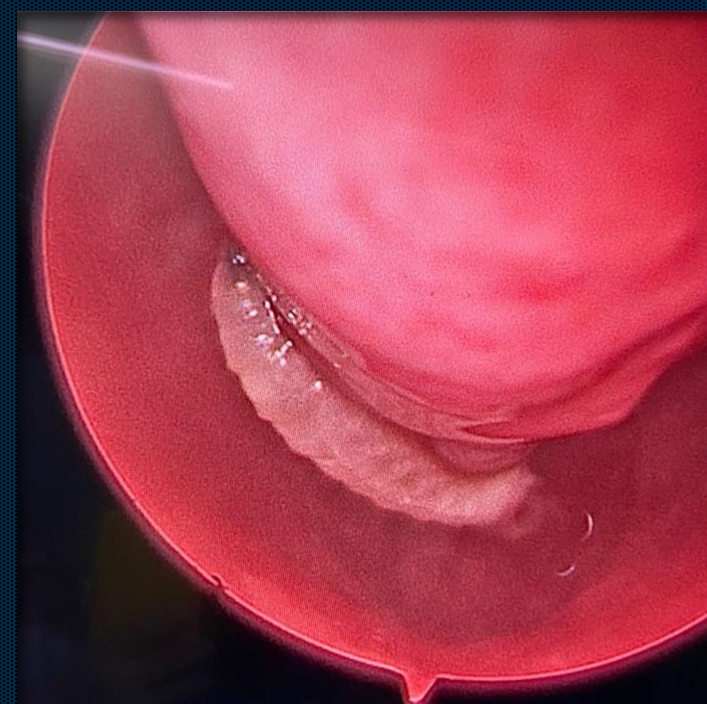
**ANTECEDENTES** El manejo terapéutico de la miasis nasal ha sido discutido previamente con respecto a las sustancias utilizadas tanto para la toilette de la cavidad nasal, así como también el manejo farmacológico utilizado, no obstante, el uso de ivermectina ha demostrado éxito en varias series de casos pese a requerir mayor sustento bibliográfico.

## CASO CLINICO

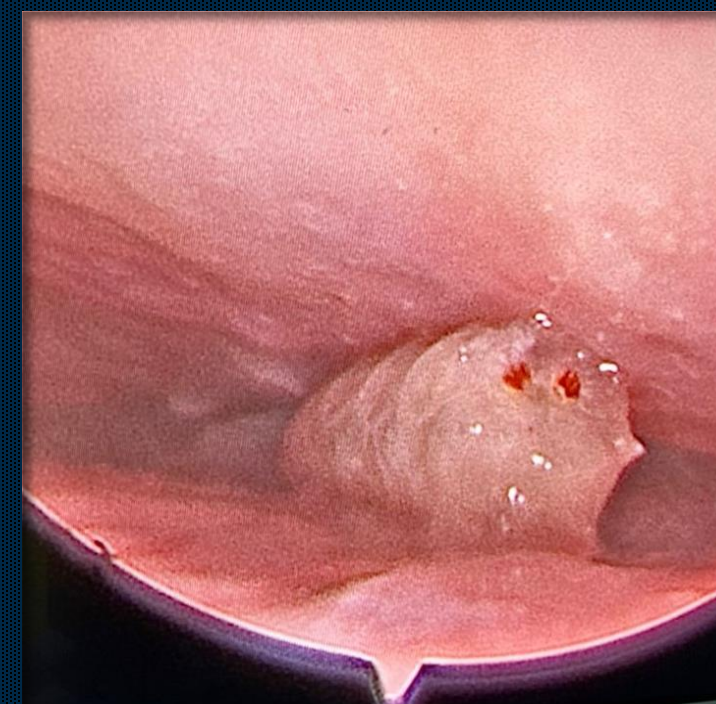
Pcte. masculino de 68 años, con antecedentes de carcinoma neuroendocrino vesical tratado con quimio-radioterapia cursando postoperatorio inmediato de nefrostomía percutánea que a las 24 intercorre con cuadro clínico compatible con miasis nasal.

## METODOLOGÍA

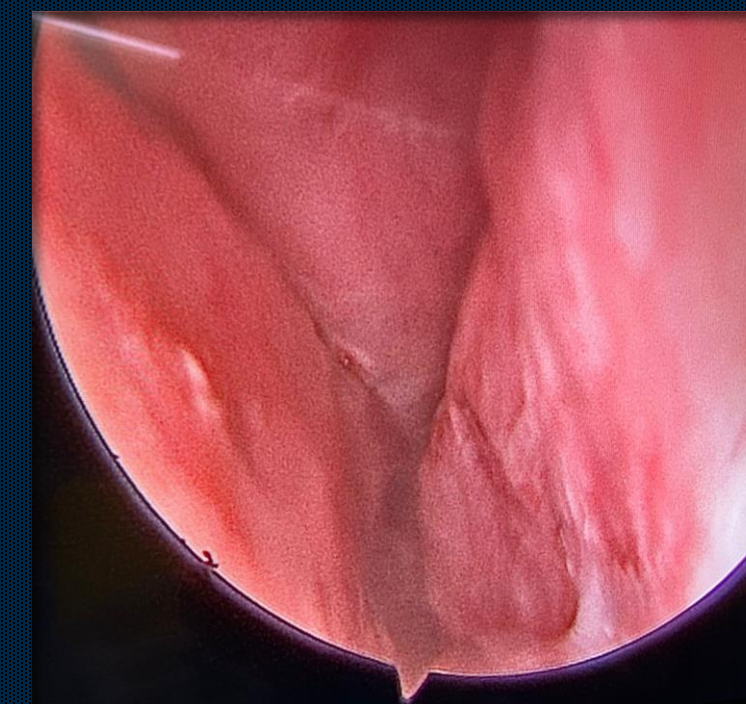
Se realizó tratamiento médico vía sonda nasogástrica con ivermectina 12 mg monodosis más antibioticoterapia endovenosa con piperacilina tazobactam, vancomicina y toilette quirúrgico con solución de clorhexidina a través de cirugía endoscópica nasal.



Intraoperatorio



Intraoperatorio



VI día post operatorio

**RESULTADOS:** Posterior al tratamiento se realizó seguimiento por rinofibrolaringoscopia durante seis días sin evidencia de recidivas y se procedió dar alta por especialidad. Al alta se controló al paciente al mes, a los 6 y 12 meses sin evidenciar nuevos hallazgos.