



RESOLUCIÓN DE PARAGANGLIOMA LARÍNGEO



Dra. Wajsman Sharon. Dr. Chalup Mauricio. Dra. Ayling Stephanie

DISEÑO

REPORTE DE CASO

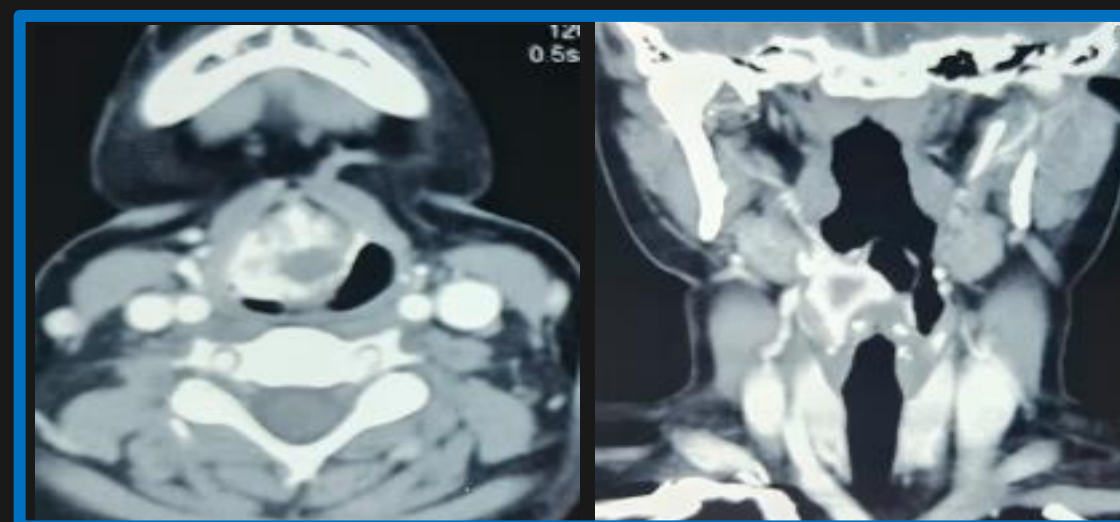
LUGAR DE REALIZACIÓN

CIUDAD DE BUENOS AIRES

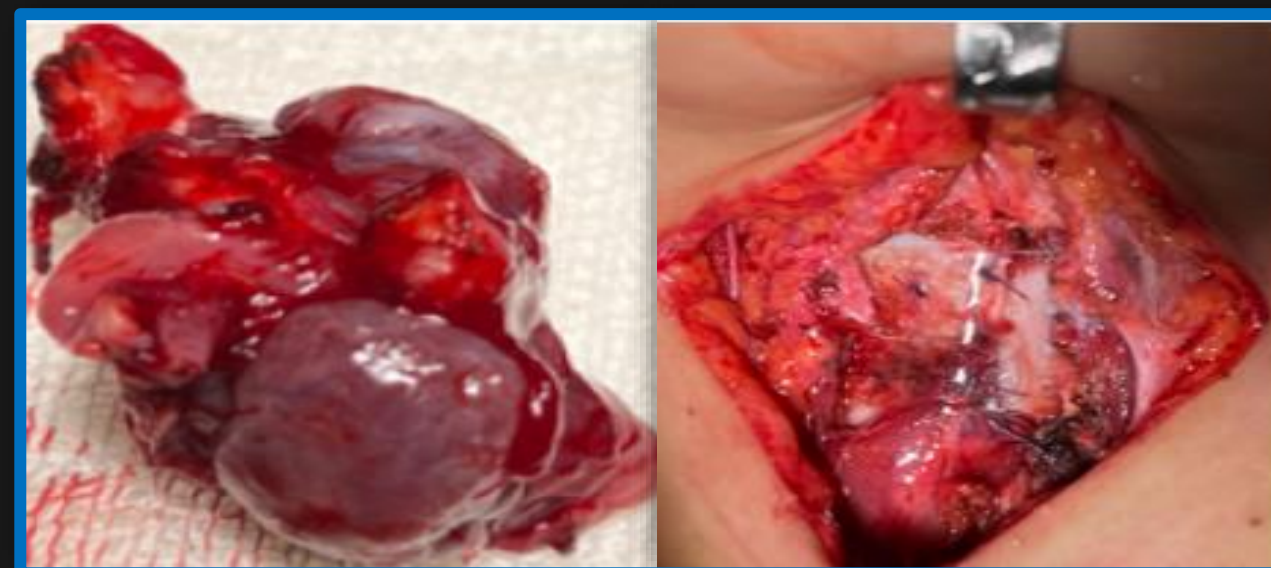ANTECEDENTE

Son neoplasias neuroendócrinas, de presentación infrecuente.

En cabeza y cuello infieren un 3% de su presentación total, siendo la laríngea, extremadamente infrecuente, comprendiendo sólo <0.5%. Las localizaciones más habitualmente encontradas, son supraglóticas y en orden decreciente, subglóticas.

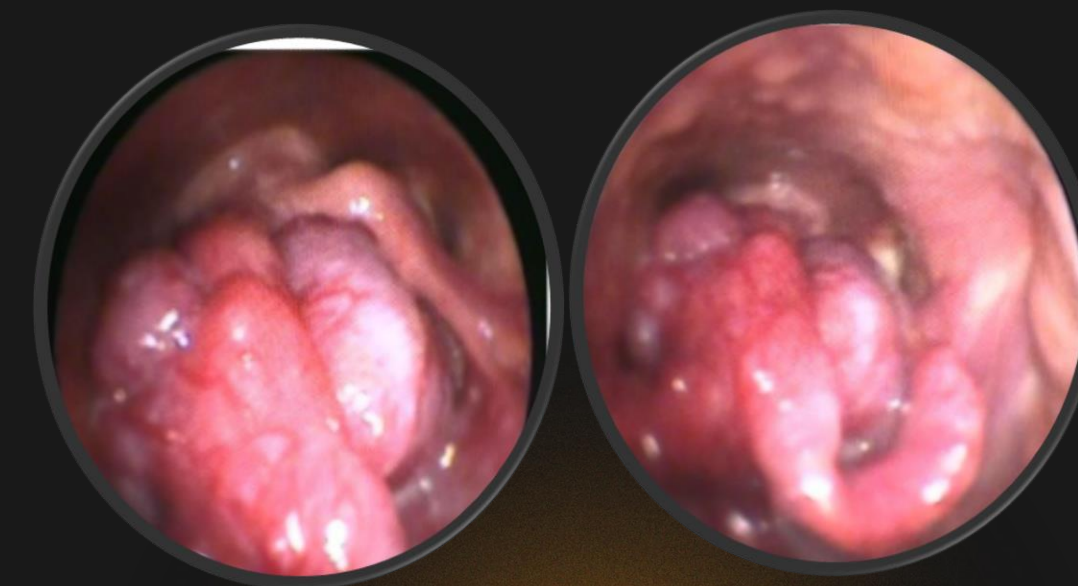


Se decide realizar una laringectomía parcial vertical



CASO CLÍNICO

Pac. de 27 años de edad, cuadro clínico de dos años de evolución: disnea progresiva, episodios de hemóptisis y disfonía. Consulta a otro nosocomio por progresión de sintomatología, intercurriendo con cuadro de SOLA. Se realiza traqueostomía de urgencia.



ANATOMÍA PATOLÓGICA

IHQ de las dos biopsias previas presentaron expresión de sinaptofisina y cromogranina y negatividad con CKAE1/A3

CONCLUSIÓN

Los paragangliomas son tumores de presentación infrecuente, en este caso se decidió la conducta para preservación de órgano, teniendo en cuenta el curso indolente de la patología

