

**OBJETIVO:** Revisión de la bibliografía a propósito de un caso. **DISEÑO:** Descriptivo, retrospectivo reporte de caso.

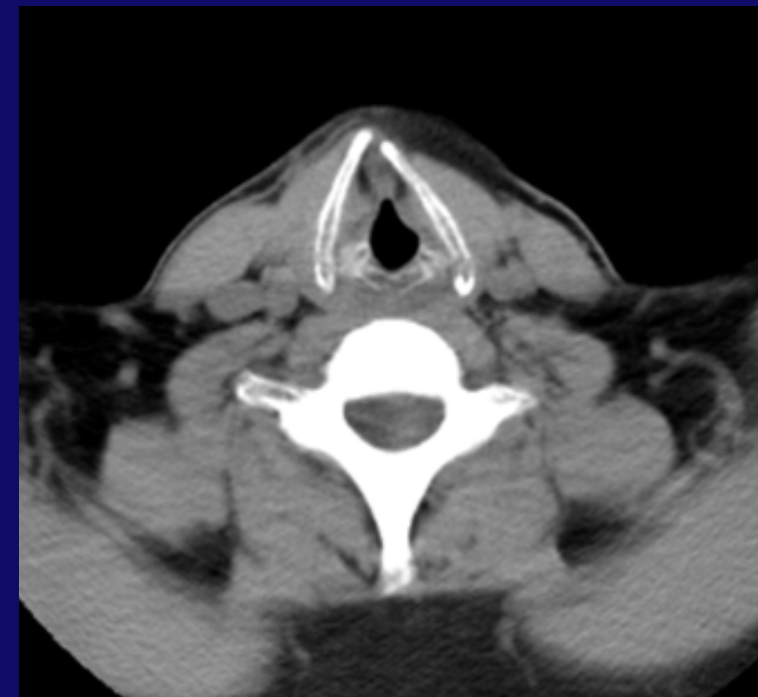
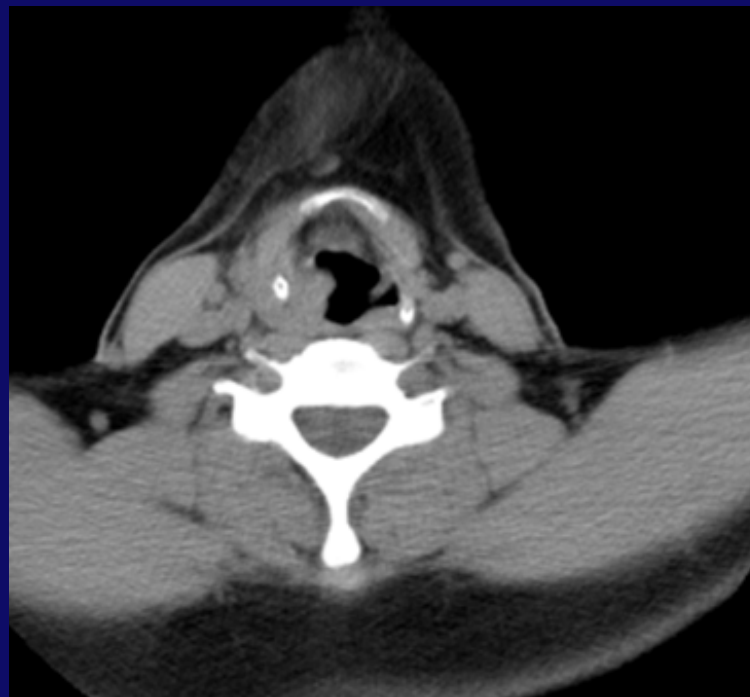
**MÉTODO:** Revisión de HC digital

**ANTECEDENTES:** El trauma laríngeo es una emergencia otorrinolaringológica poco frecuente pero potencialmente letal, que involucra daño a las estructuras laríngeas. En el adulto, su incidencia es de 1/30.000 y representa menos del 1 % de los traumatismos agudos.

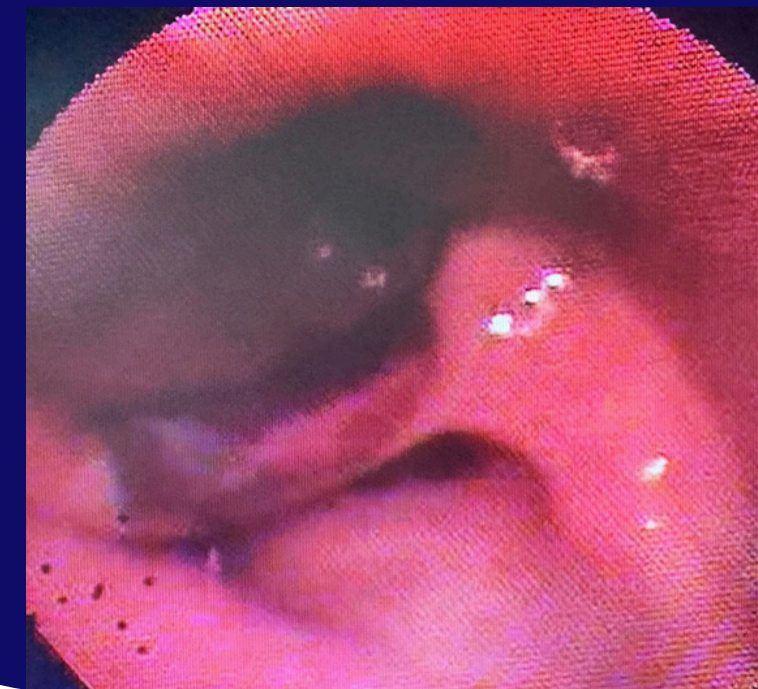
**CASO CLÍNICO:** Paciente masculino de 48 años de edad que es derivado al servicio de otorrinolaringología por traumatismo en cuello contra pileta del baño, refiriendo dolor y disfonía sin presencia de disnea.

**EXAMEN FÍSICO:** se observa leve hematoma en hemicuello derecho. A la palpación sin evidencia de enfisema subcutáneo, presenta disfonía. RFC: hematoma en pared laríngea derecha y extensión a seno piriforme con leve compresión de hemilaringe homolateral. No se evidencia compromiso glótico, movilidad cordal y vía aérea permeable

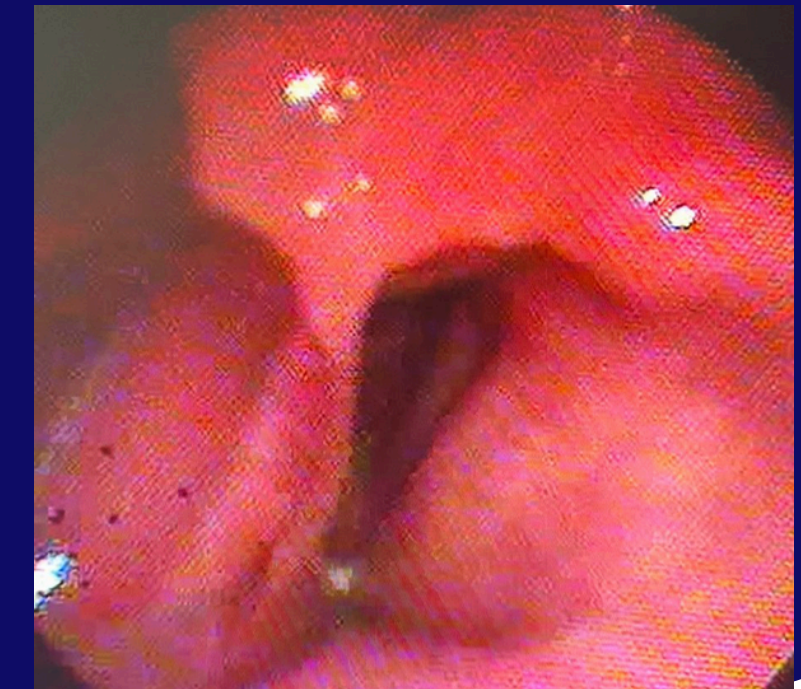
**TAC CORTE AXIAL** abombamiento de pared laríngea derecha con extensión a seno piriforme, estructuras óseas y cartilagosas indemnes.



**FIBROLARINGOSCOPIA:** hematoma en pared laríngea derecha y extensión a seno piriforme con leve compresión de hemilaringe ipsilateral.



**FIBROLARINGOSCOPIA** a las 24 hs. con disminución del hematoma en pared laríngea



**CONCLUSIÓN:** se presentó un caso clínico de hematoma laríngeo por traumatismo cervical y su manejo en nuestra institución.