



PRESENTACIÓN ATÍPICA DE NASOFIBROANGIOMA JUVENIL EN PACIENTE ADULTO-NUESTRO ABORDAJE

HOSPITAL MILITAR CAMPO DE MAYO 602
Servicio de ORL y Cirugía de Cabeza y cuello

AUTORES: DR SILVA LEONARDO, DR GRISOLIA ESTEBAN, DRA SCHANZEMBACH PAMELA, DRA LOPEZ MEZA YULIANA, DRA KOTTWITZ MARCIA.



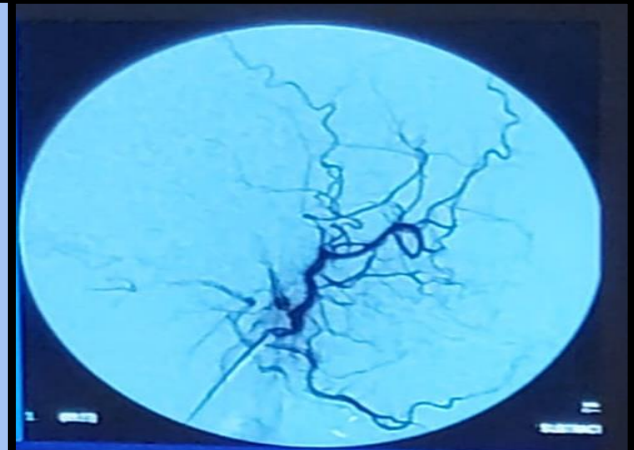
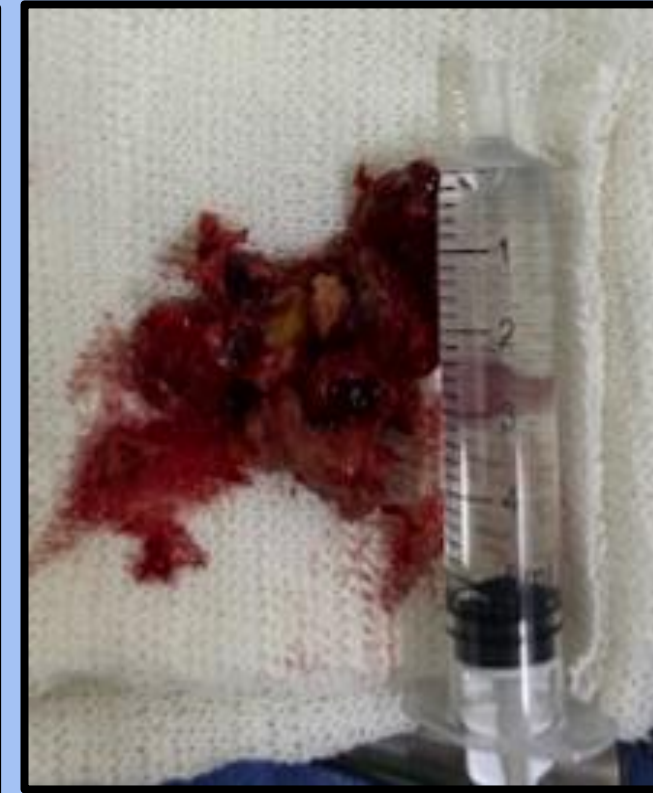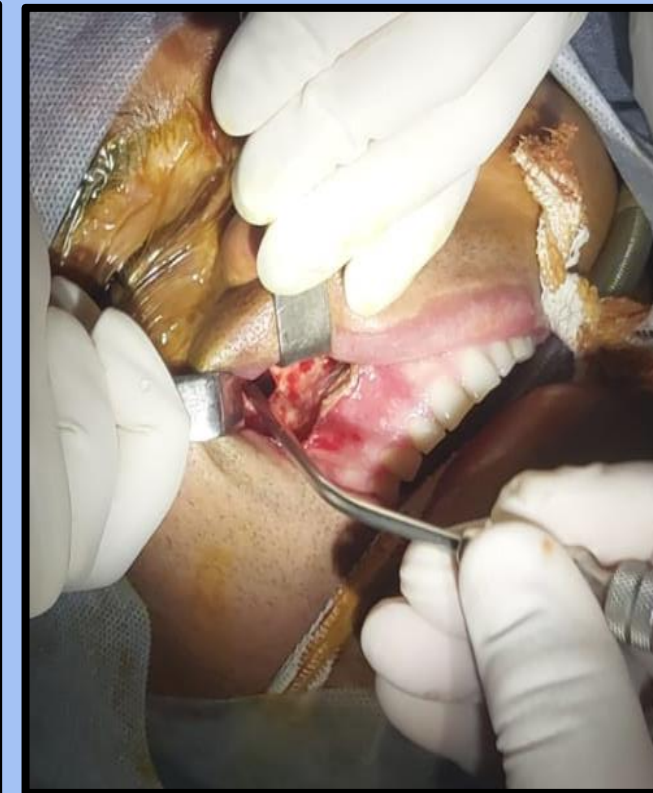
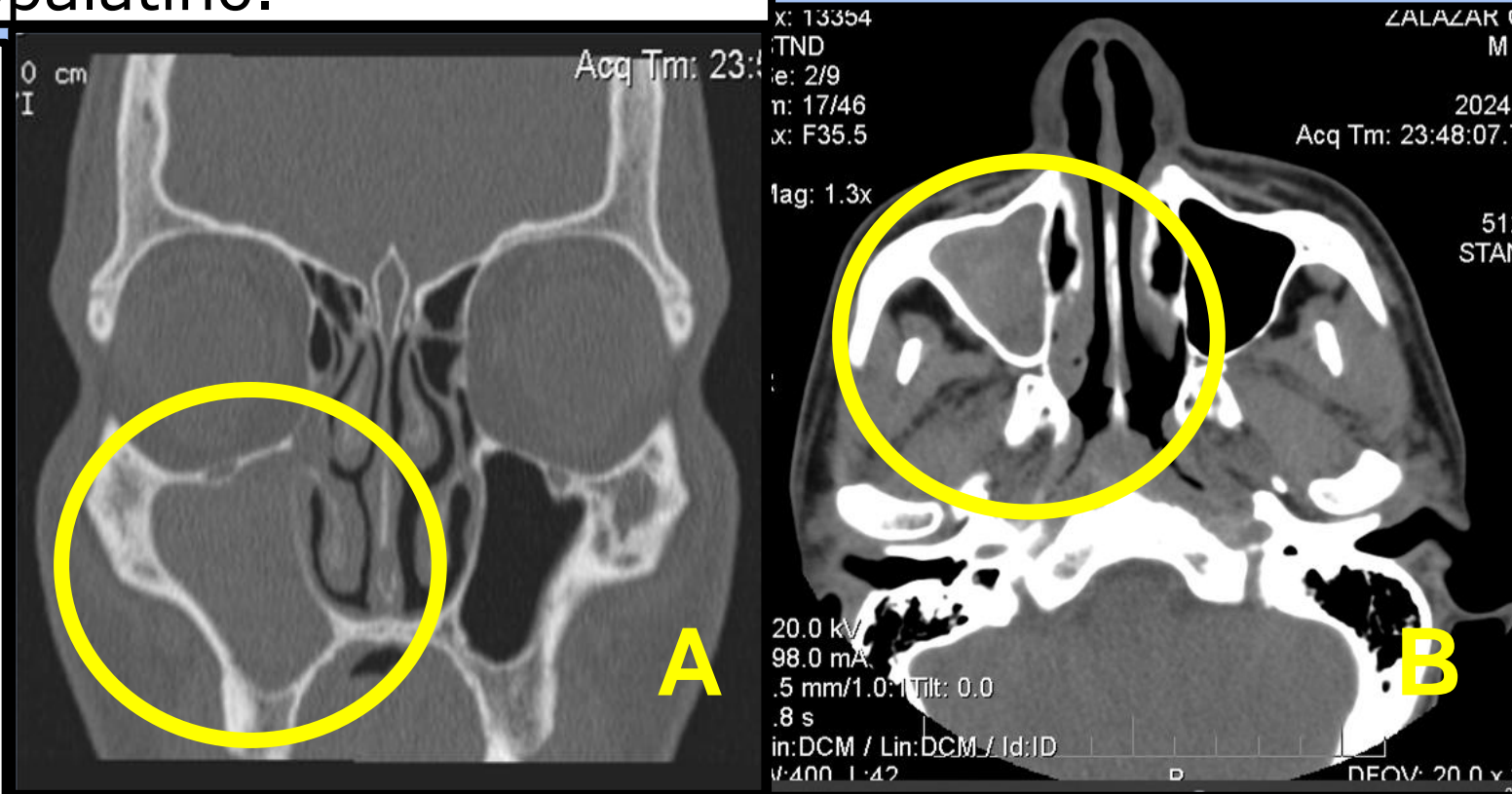
El NFJ es un tumor de carácter benigno, altamente vascular, caracterizado por epistaxis recurrente y obstrucción nasal. La zona de origen más frecuente se encuentra en el margen superior del agujero esfenopalatino.

Objetivo: Presentación de caso clínico y revisión bibliográfica sobre presentación atípica de nfj en paciente adulto y comentar abordaje clínico - quirúrgico realizado.

Caso clínico:

Masculino de 33 años de edad.

- Ingresa por Epistaxis Posterior de FN Derecha.
- Antecedentes: enfermedad de Von Willebrand y epistaxis anteriores recurrentes.
- TCM DE MCF- RMN ANGIO RMN
- Embolización
- Abordaje CADWELL luc



Conclusión:

Aunque la edad de presentación del nfj durante la pubertad y adolescencia, puede estar presente a cualquier edad y en localización especialmente en el género masculino.

BIBLIOGRAFÍA

