

LESIÓN NASOSINUSAL UNILATERAL SUGESTIVO DE MALIGNIDAD

Pérez K.; Romero E.; Nassif S; Golian I.

Servicio de Otorrinolaringología Hospital General de Agudos José María Ramos Mejía

INTRODUCCIÓN

La rinosinusitis primaria es la inflamación persistente de los senos paranasales por diferentes mecanismos puede llevar a la formación de pólipos, los cuales presentados de forma unilteral son un hallazgo poco frecuente.

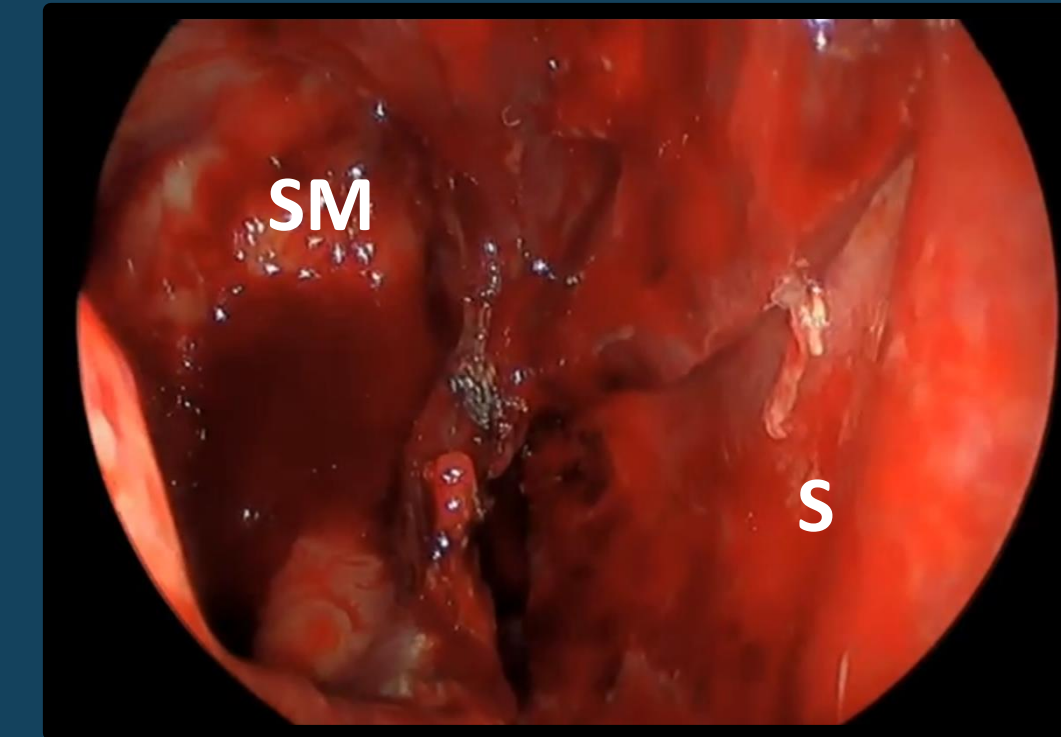
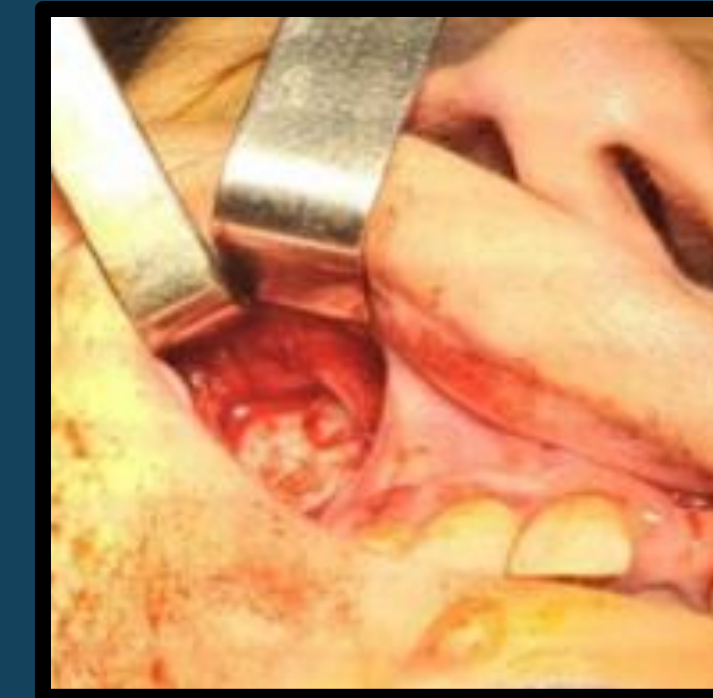OBJETIVO

Presentar el caso clínico de una paciente con poliposis nasal unilateral inicialmente sugestiva de neoformación y describir sus diagnósticos diferenciales.

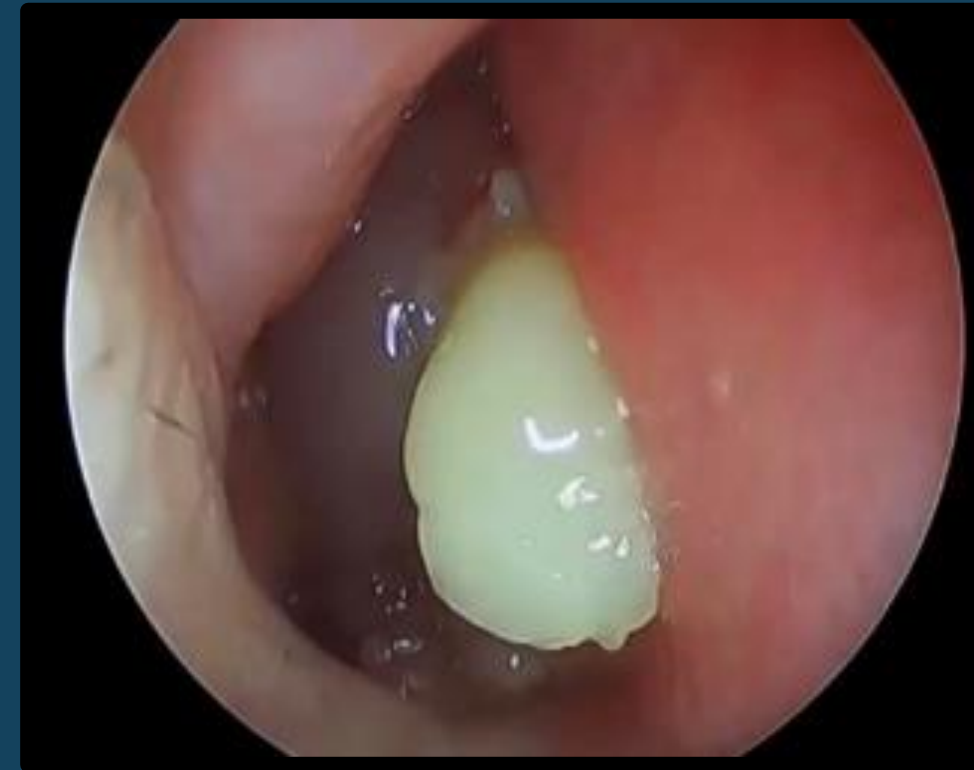REPORTE DE CASO

Femenina 54 años. Antecedentes FA e HTA controlada. Sin antecedentes de enfermedad rinosinusal. Laboratorio dentro de límites normales, consulta por IVN derecha, epistaxis intermitente de 6 meses de evolución.

ABORDAJE ENDONASAL Y SUBLABIAL TIPO CALDWELL LUC

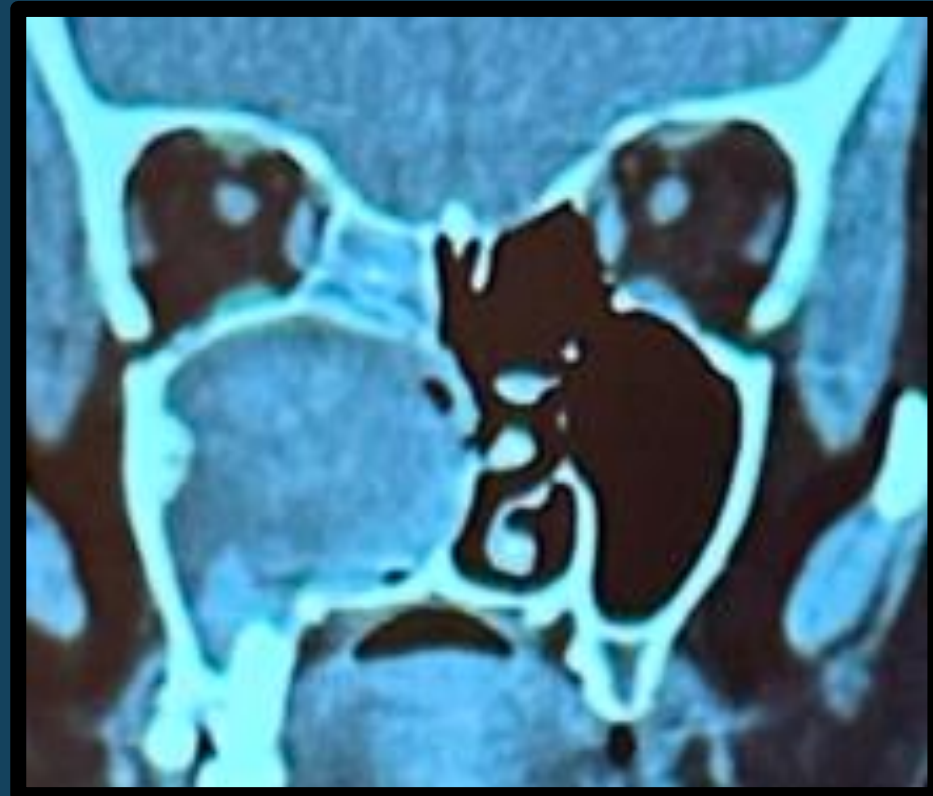

NFL fosa nasal derecha no permeable, se observa lesión de aspecto polipoidea que ocupa toda la fosa, se completa estudio por FNI dentro e límites normales.

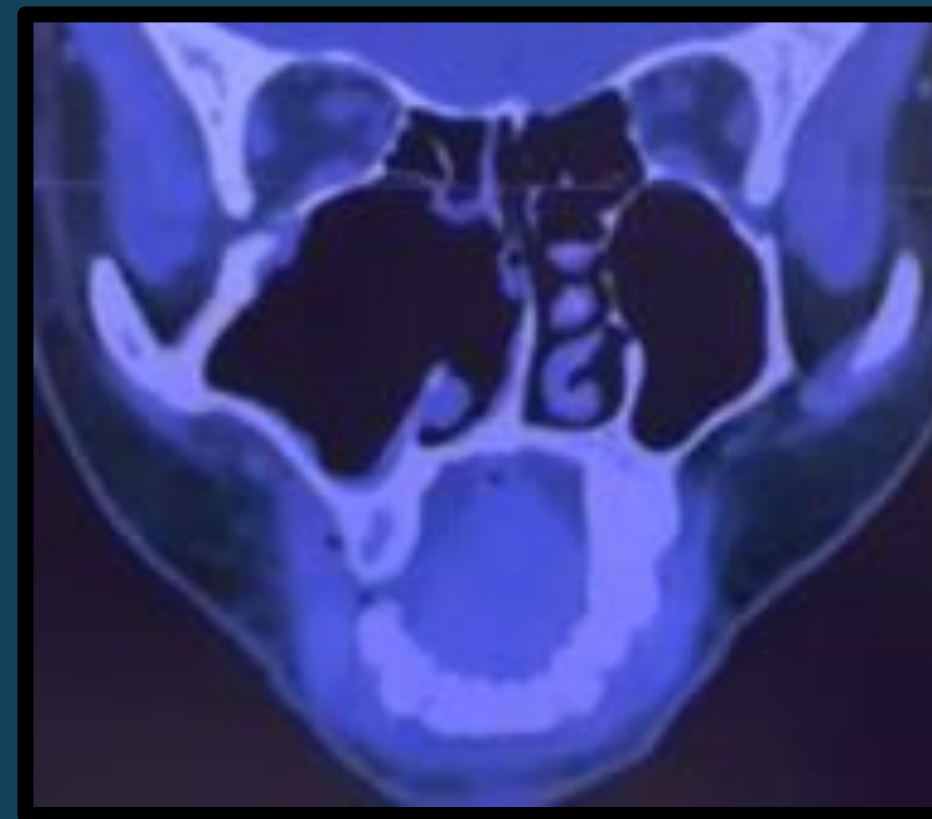
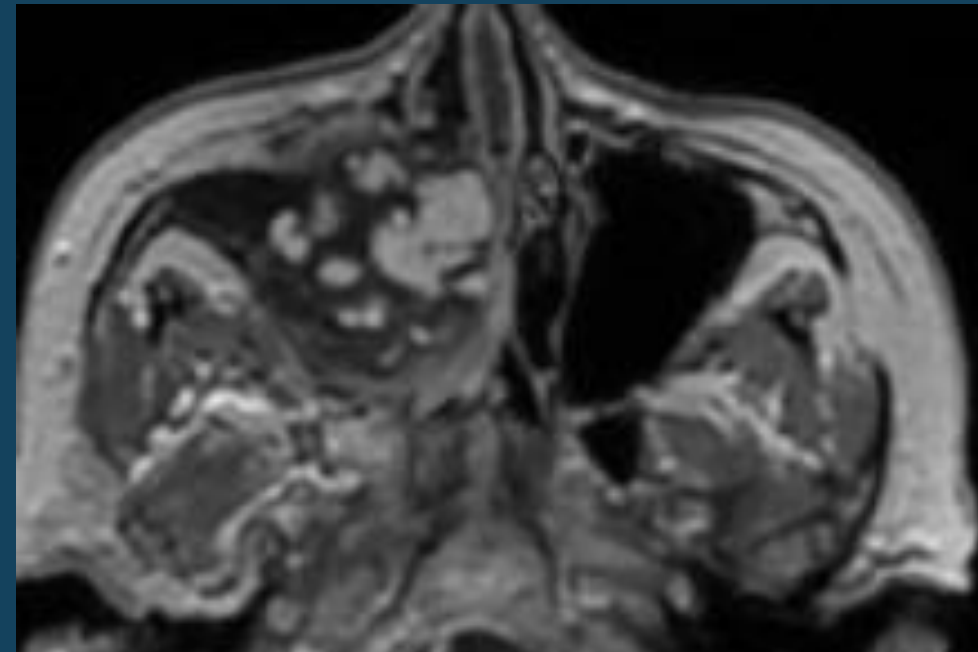
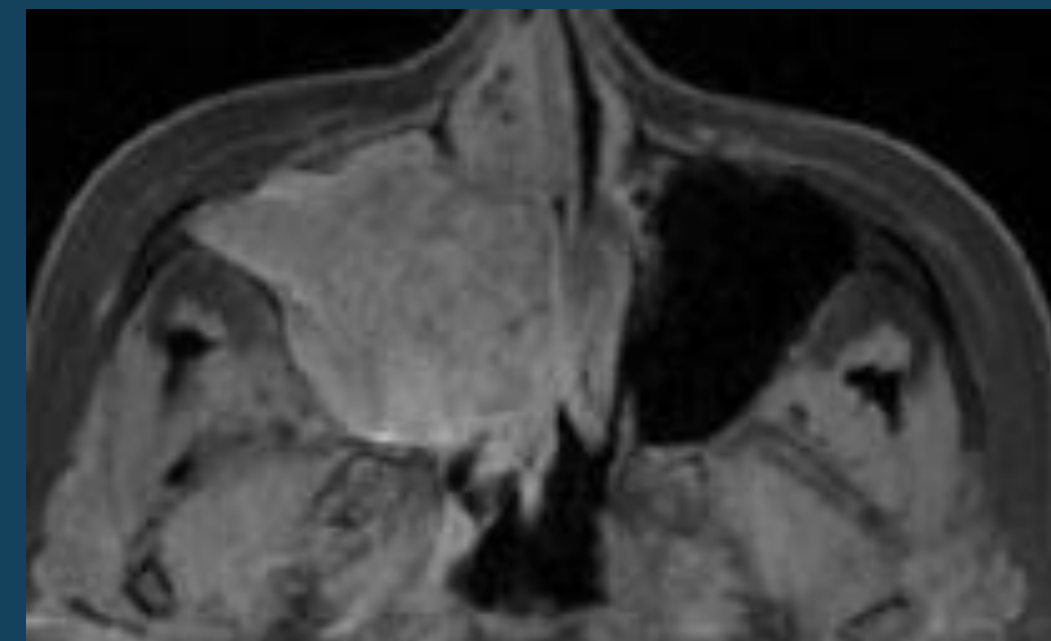


CONCLUSIONES

Frente a la poliposis nasal unilateral se presenta como un hallazgo poco frecuente, se tienen presente diagnósticos diferenciales ya sean de origen odontógeno, tumoral (papiloma invertido), pólipo antrocoanal o bola fúngica; siempre evaluar los hallazgos más relevantes en la TAC de MCF que nos hagan sospechar estos diagnósticos y siempre confirmar diagnóstico histopatológico.



TC: neoformación de seno maxilar derecho con invasión a fosa nasal derecha, con lesiones cálcicas o bien signos de resorción ósea, sin compromiso vascular.



TC 1 MES POP

