

OTORRAGIA Y RINORRAGIA COMO PRESENTACIÓN DE UN COLESTEATOMA

SERVICIO DE OTORRINOLARINGOLOGÍA
HOSPITAL NACIONAL DE CLÍNICAS,
CÓRDOBA, ARGENTINA.

DRA. AREBALO, CAROLINA PAULA; DR. BOVINA PASJALIDIS, CARLOS EDGARDO ALEXIS;
DRA. GUARIGLIA, MARÍA AGUSTINA; DR. OCAMPO ORTIZ, NELSON SEBASTIÁN

INTRODUCCIÓN

EL COLESTEATOMA ES UNA ENTIDAD INFRECUENTE. CONFORMADA POR EL EPITELIO ESCAMOSO QUERATINIZANTE. SU PRINCIPAL CARACTERÍSTICA CLÍNICA ES LA PRESENCIA DE OTORREA E HIPOACUSIA

OBJETIVOS

DESCRIBIR UNA PRESENTACIÓN SINGULAR DE COLESTEATOMA, CON UN CORTEJO DE EPISTAXIS Y OTORRAGIA. QUE NUESTRA EXPERIENCIA CLÍNICA SIRVA AL OTORRINOLARINGÓLOGO EN SU EJERCICIO PROFESIONAL

PRESENTACIÓN DE CASO

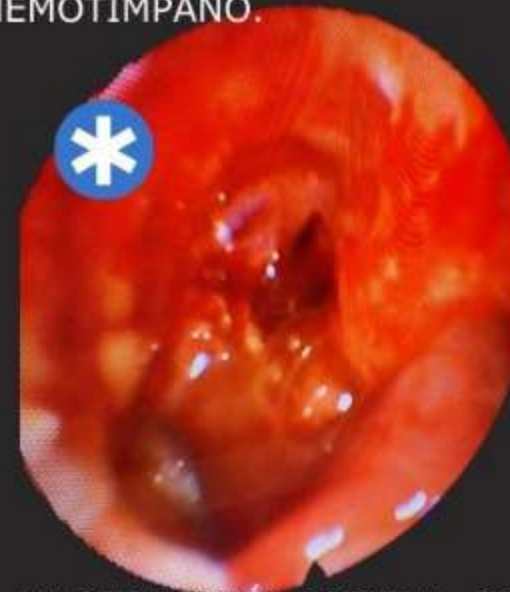PACIENTE DE 22 AÑOS, CON EPISTAXIS DE FOSA NASAL DERECHA Y OTORRAGIA IPSILATERAL, ACÚFENO DE TONALIDAD GRAVE E HIPOACUSIA DERECHAS CONCOMITANTES, SIN CAUSA APARENTE

ANTECEDENTE DE OTITIS MEDIA CRÓNICA, 5 AÑOS ATRÁS, RESUELTA CON TRATAMIENTO MÉDICO

AL EXAMEN FÍSICO, LA PACIENTE SE ENCONTRABA HEMODINÁMICAMENTE ESTABLE, SIN HEMORRAGIA ACTIVA.

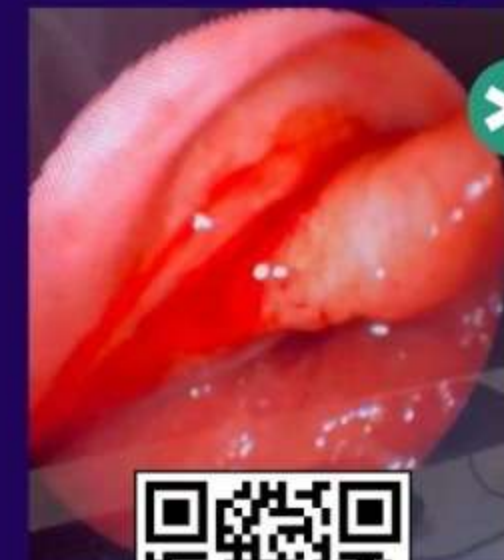
FOSA NASAL DERECHA, CON ESTIGMAS DE SANGRADO

CAE DERECHO, CON RESTOS HEMÁTICOS, PERFORACIÓN TIMPÁNICA, DE AMBOS CUADRANTES POSTERIORES, Y HEMOTÍMPANO.

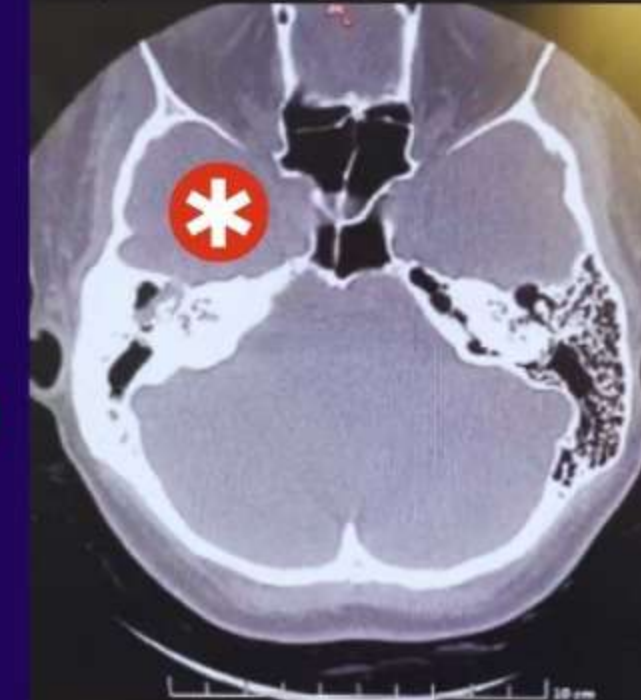

A LA OTOSCOPIA DIGITAL, SE EVIDENCIÓ EN REGIÓN POSTEROSUPERIOR, LESIÓN SUGESTIVA DE COLESTEATOMA

RINOFIBROLARINGOSCOPIA: SE OBSERVÓ UN CURSO HEMÁTICO, CON PROBABLE ORIGEN EN EL RODETE TUBÁRICO DERECHO



REALIZAMOS TAC DE MACIZO FACIAL Y PEÑASCOS



NOTÁNDOSE DESTRUCCIÓN DE CADENA OSICULAR DERECHA, TEJIDO BLANDO OCUPANDO ANTRO Y ÁTICO TIMPÁNICO, CON OCUPACIÓN MASTOIDEA

DERIVADA PARA CIRUGÍA

DISCUSIÓN

20 MILLONES DE PERSONAS EN TODO EL MUNDO TIENEN OTITIS MEDIA, DE LOS CUALES 5 MILLONES TIENEN UN COLESTEATOMA. EL DIAGNÓSTICO SE REALIZA MEDIANTE MICROOTOSCOPIA, PERO SI EL EXAMEN FÍSICO NO ES CONCLUYENTE SE DEBEN REALIZAR ESTUDIOS RADIOLÓGICOS. EL MANEJO QUIRÚRGICO EN ESTA PATOLOGÍA ES LA ÚNICA OPCIÓN. EN CASOS DE COMPROMISO EXTENSO ES INDISPENSABLE PENSAR EN REALIZAR MASTOIDECTOMIA.

CONCLUSIÓN

EN TODO PACIENTE CON ANTECEDENTE DE OTITIS MEDIA CRÓNICA, CON RECURRENCIA DE SUS SÍNTOMAS DEBERÍA EVOCARNOS LA POSIBILIDAD DE UN COLESTEATOMA Y BUSCARLO

BIBLIOGRAFÍA

MARCELA FANDINO CARDENAS, SILVIA PATRICIA DELGADO CABALLERO, GIANMARCO CAMELO PARDO, SEBASTIÁN PINZÓN VARGAS, NANCY KAROL JULIETH BUENO PRATO; ABORDAJE Y DECISIONES EN EL COLESTEATOMA: REVISIÓN DE LA LITERATURA; REVISTA PERUANA DE CIENCIAS DE LA SALUD; 12 ENERO 2023; [HTTPS://DOI.ORG/10.37711/RPCS.2023.5.1.400](https://doi.org/10.37711/RPCS.2023.5.1.400)