

Angina de Ludwig vs abscesos cervicales profundos

AUTORES

Burgos Lakah Andrea, Chalup Mauricio, Coppola Valentina, Wajsman Sharon

Diseño Metodológico

Reporte de Caso

Lugar de realización

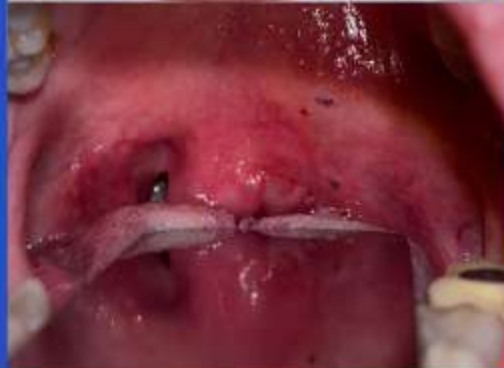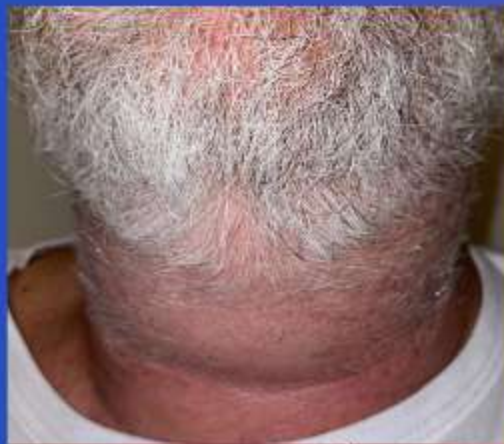CABA- Fundazion Arauz

Introducción

La identificación y comprensión de las infecciones en los espacios profundos del cuello es un desafío diagnóstico debido a la complejidad anatómica y las graves implicaciones clínicas. Estas infecciones pueden propagarse rápidamente hacia otros espacios del cuello y el mediastino, lo que puede resultar en condiciones potencialmente mortales y difíciles de tratar.

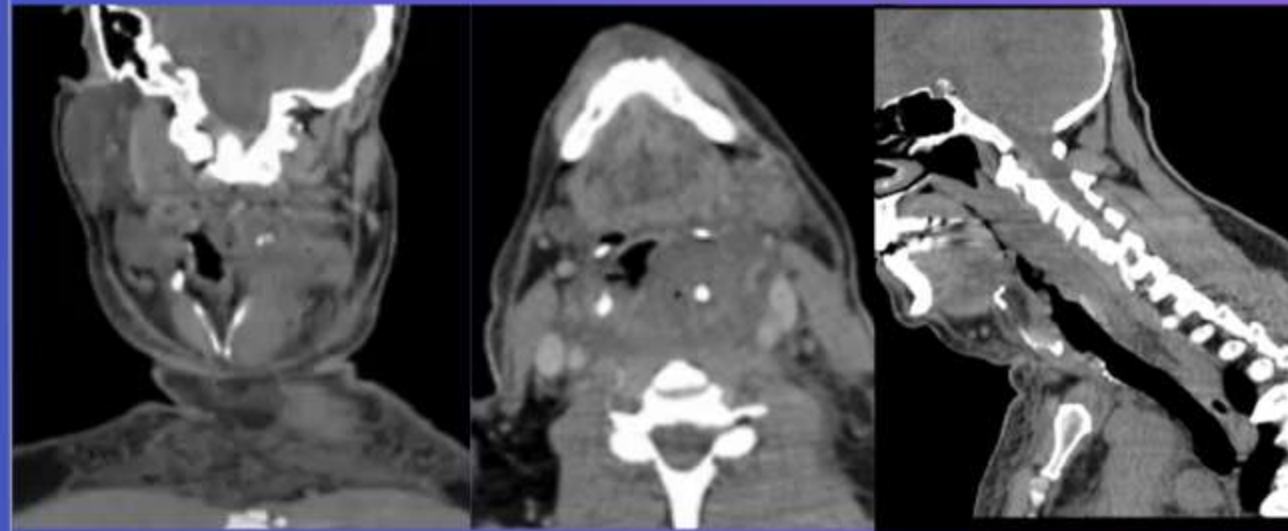
Caso clínico

Masculino de 63 años antecedentes de tabaquismo y extracción de molar inferior derecho hace 15 días. Consulta por cuadro clínico de 3 días de evolución de odinodisfagia y fiebre fue manejado inicialmente en otro centro amoxicilina-acido clavulánico, ampicilina-sulbactam y corticoides endovenoso. Evoluciona con voz gutural, edema cervical y disnea. Al examen físico se observaba abombamiento del pilar amigdalino izquierdo, abombamiento de piso de la boca, voz gutural, edema cervical submandibular.

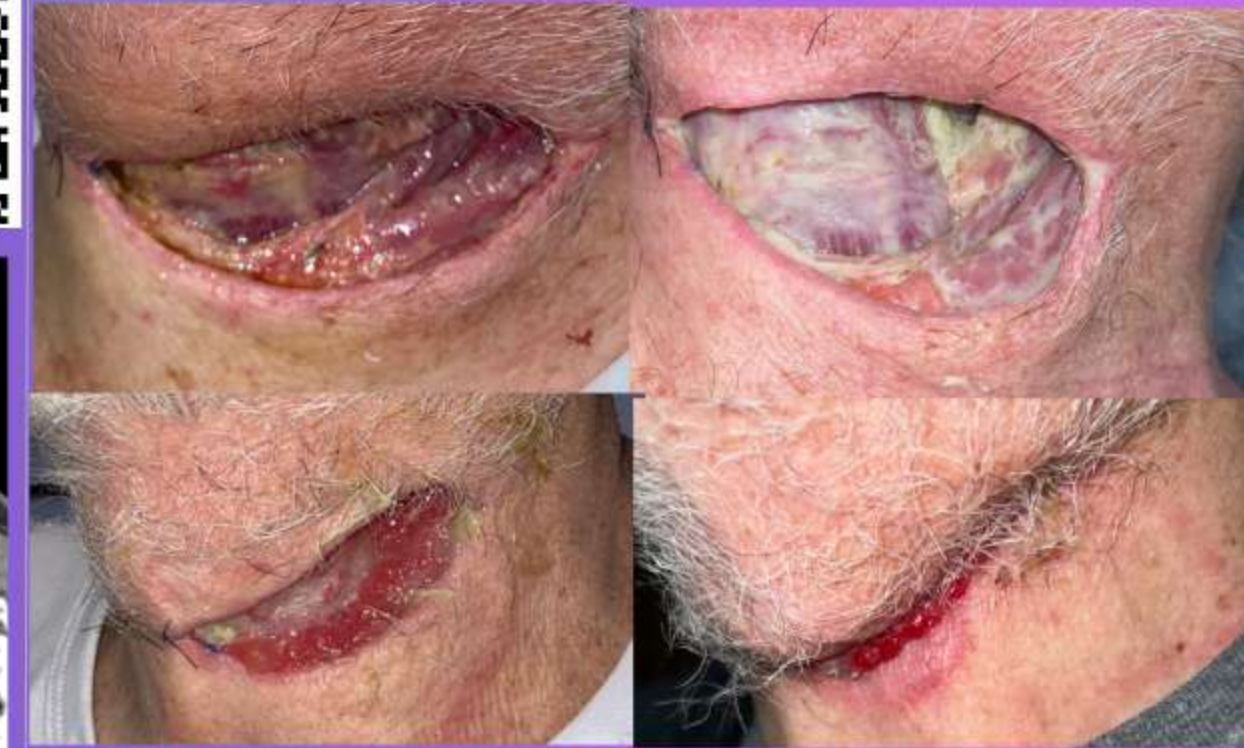

Estudios

RFL: abombamiento de pared faringea izquierda desde cavum hasta hipofaringe, glotis permeable.

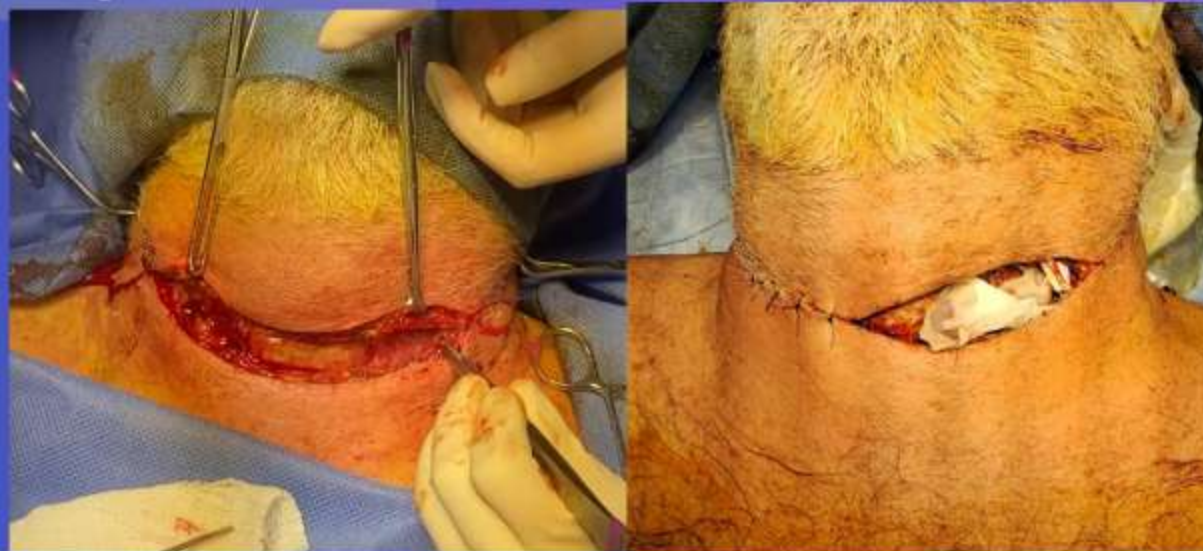

Evolucion



Actualmente: Sin complicaciones

Cirugia



Tratamiento

Ampicilina-Sulbactam
Metronidazol
Dexametasona
5 días EV

Amoxicilina-Acido clavulánico
Metronidazol
7 días
Via oral

Conclusiones

Este caso resalta la importancia de un diagnóstico preciso y oportuno en infecciones profundas del cuello, como la angina de Ludwig. La comprensión de la anatomía involucrada es esencial para identificar las estructuras en riesgo, la diseminación a estructuras adyacentes y determinar las estrategias de tratamiento más adecuadas. La oportuna intervención quirúrgica y la terapia médica adecuada son fundamentales para el manejo exitoso de estas infecciones, que pueden presentar riesgos significativos si no se abordan de manera efectiva. Este enfoque multidisciplinario no solo mejora los resultados clínicos, sino que también proporciona un marco para la gestión de futuros casos similares.