



MANEJO QUIRÚRGICO DE QUISTE TIROGLOSO RECIDIVADO

Autores: Pin Dayana; Montúfar Nicole; Carabajal M. Julia; Marano Rafael.



INTRODUCCIÓN

congénitas
70% masas cervicales
Persistencia de restos
epiteliales embriológicos

CLÍNICA

Tumoración cervical
- Delimitada
- indolora
- Blanda
- Móvil

DIAGNÓSTICO

Anamnesis / Examen físico
Ecografía - TC - RMN
Estudio Histopatológico.

TRATAMIENTO

Exéresis quirúrgica
RECIDIVA
Hasta 40%

OBJETIVOS

Describir el manejo quirúrgico de un paciente con quiste tirogloso recidivado mediante cirugía de Sistrunk y revisión de la literatura científica sobre la eficacia de esta técnica en la resolución de la patología.

REPORTE DE CASO

Masculino / 31 años

APP: Exéresis quiste cervical

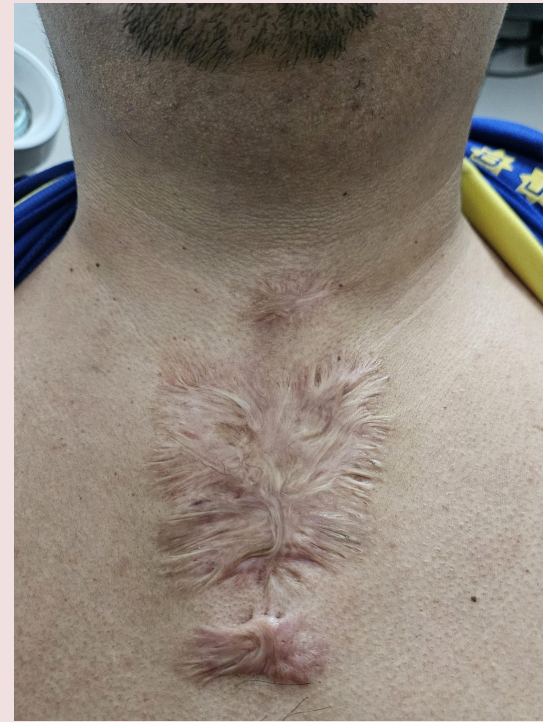Tumoración cervical en línea media

lesión redondeada 1.5 cm

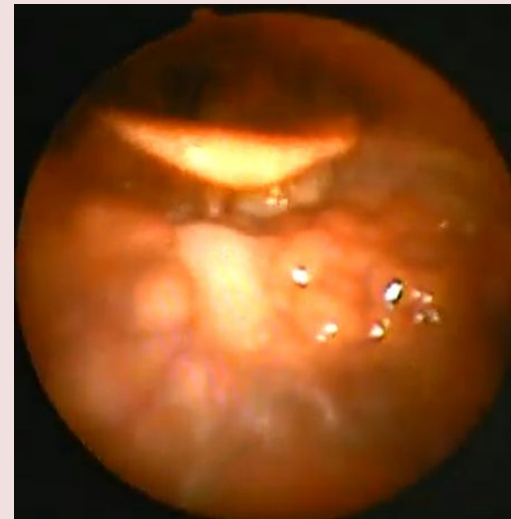
Blanda, móvil e indolora

Débito purulento por orofaringe

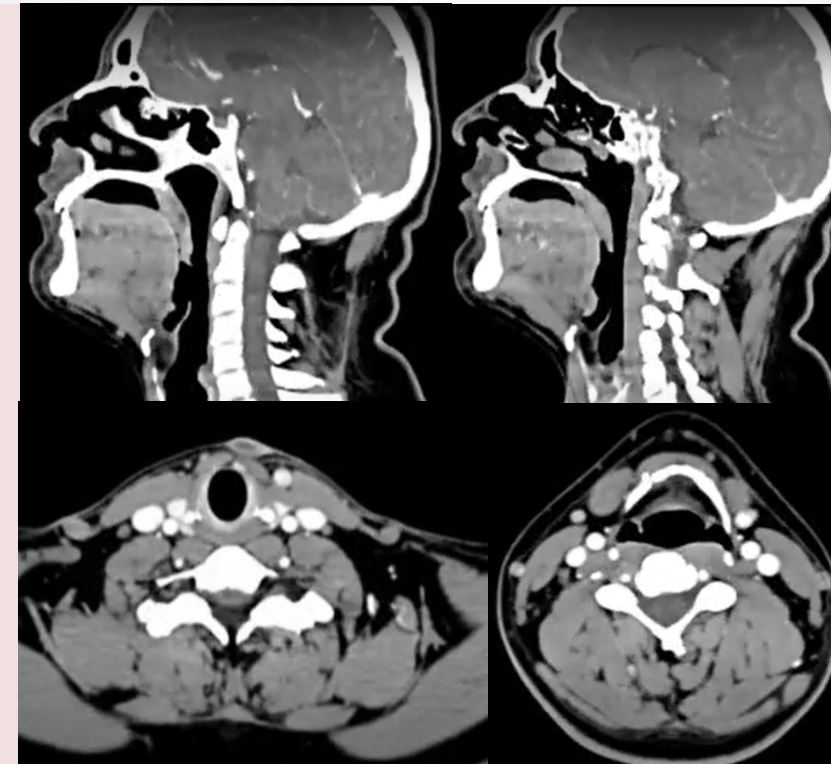
Cicatriz a nivel esternal



Examen Físico

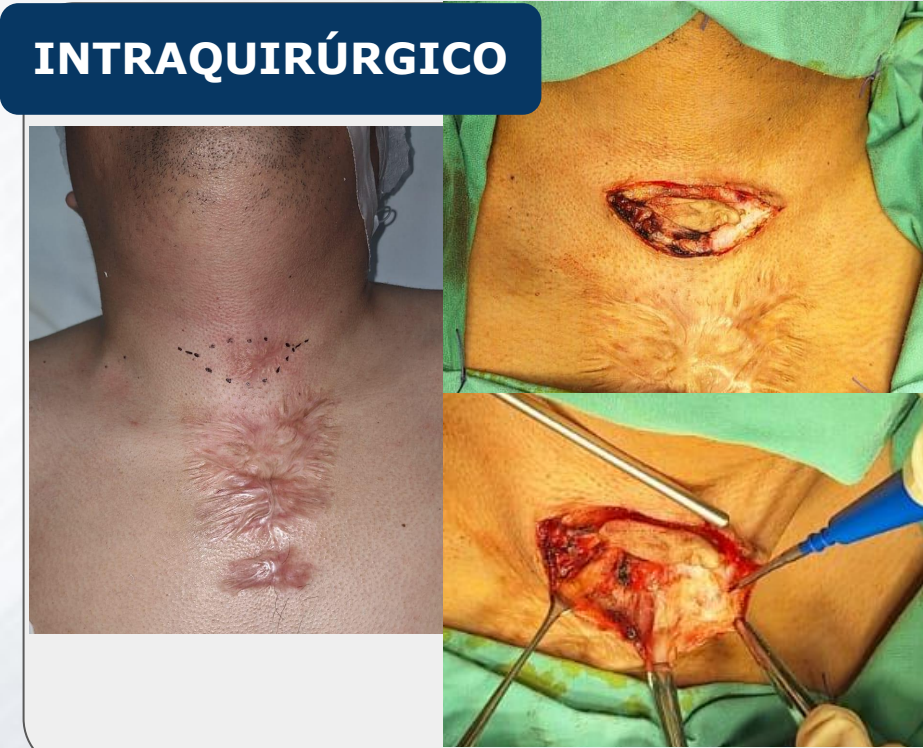

VRFL

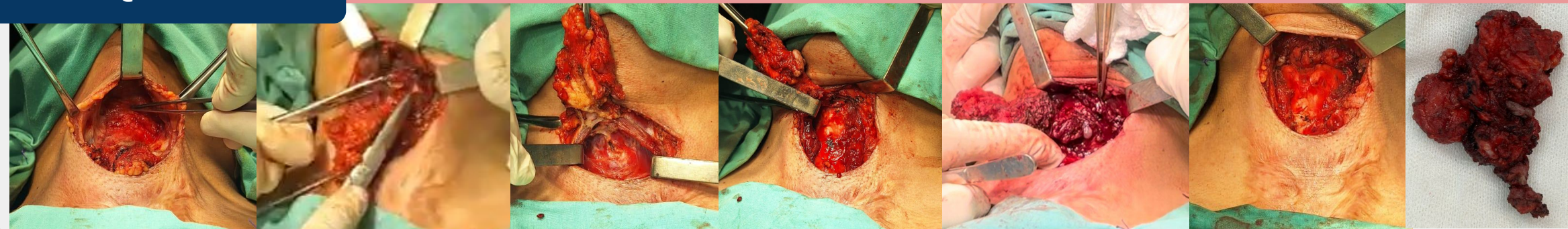


TC

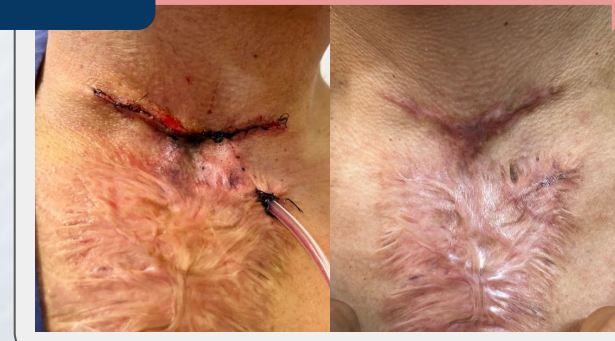INTRAQUIRÚRGICO



INTRAQUIRÚRGICO



POP



CONCLUSIÓN

- Técnica de Sistrunk gold standard
- Diagnóstico preciso y tratamiento quirúrgico integral.
- Recidiva 0-8%

