

Epiglotitis tuberculosa

Autores: Gomez Florencia, Fernández Lucía, Michalski Julián, Cohen Daniela



Bibliografía



Objetivo: Describir un caso clínico de epiglotitis tuberculosa con su forma de presentación, diagnóstico y tratamiento

Tuberculosis laríngea

Infrecuente

- TBC extrapulmonar 21-44% de los casos
- TBC laríngea < 1%

90-95%

- Concomitante a TBC pulmonar
- Esputo positivo

Localización

- 85-90% cuerdas vocales
- 10-15% aritenoides, comisura posterior, región subglótica y epiglotis

Tipo de lesiones

- Granulomatosas
- Ulceraciones
- Papilomas
- Inflamación inespecífica

Manifestaciones clínicas

- Odinofagia y disfagia
- Niños: dificultad respiratoria

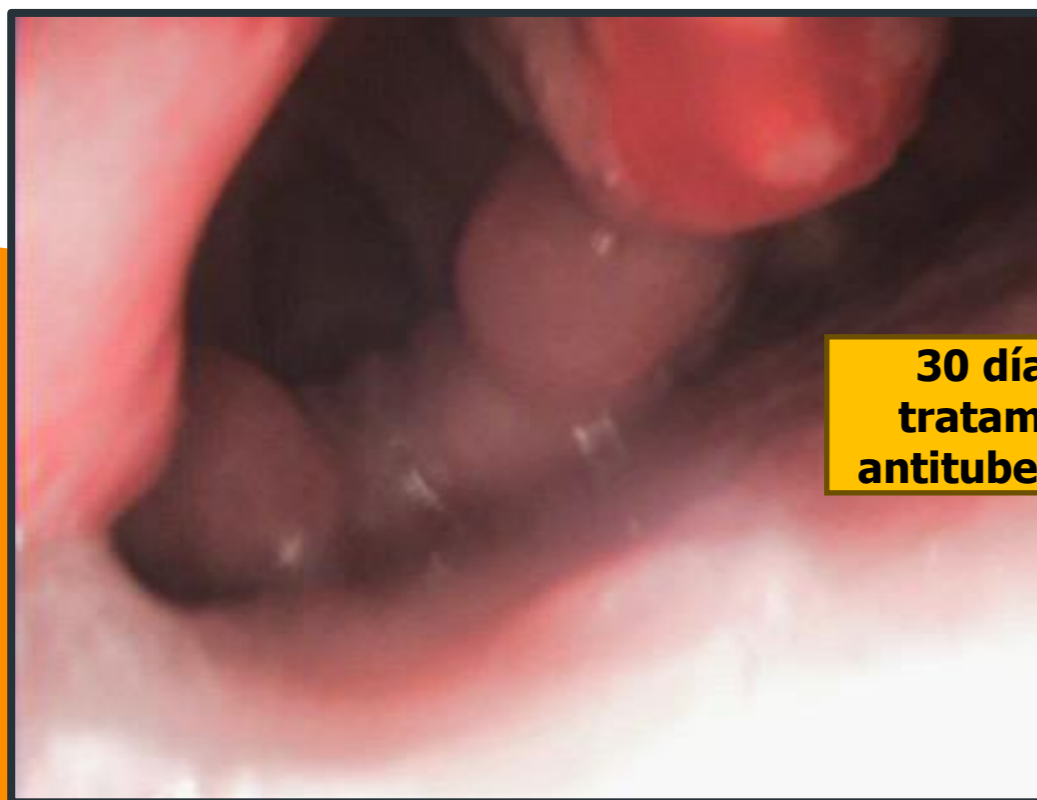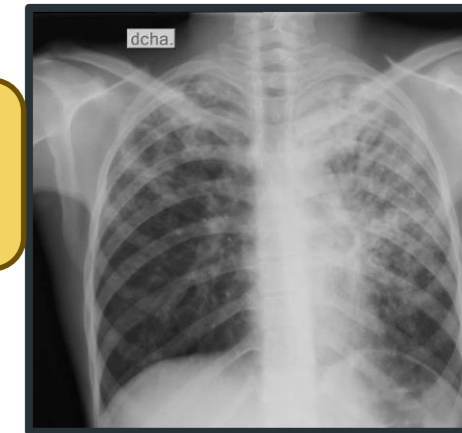
Diagnóstico diferencial

- Adultos: CA laríngeo y laringitis crónica
- Niños: enf. Granulomatosa, infección fúngica y sífilis

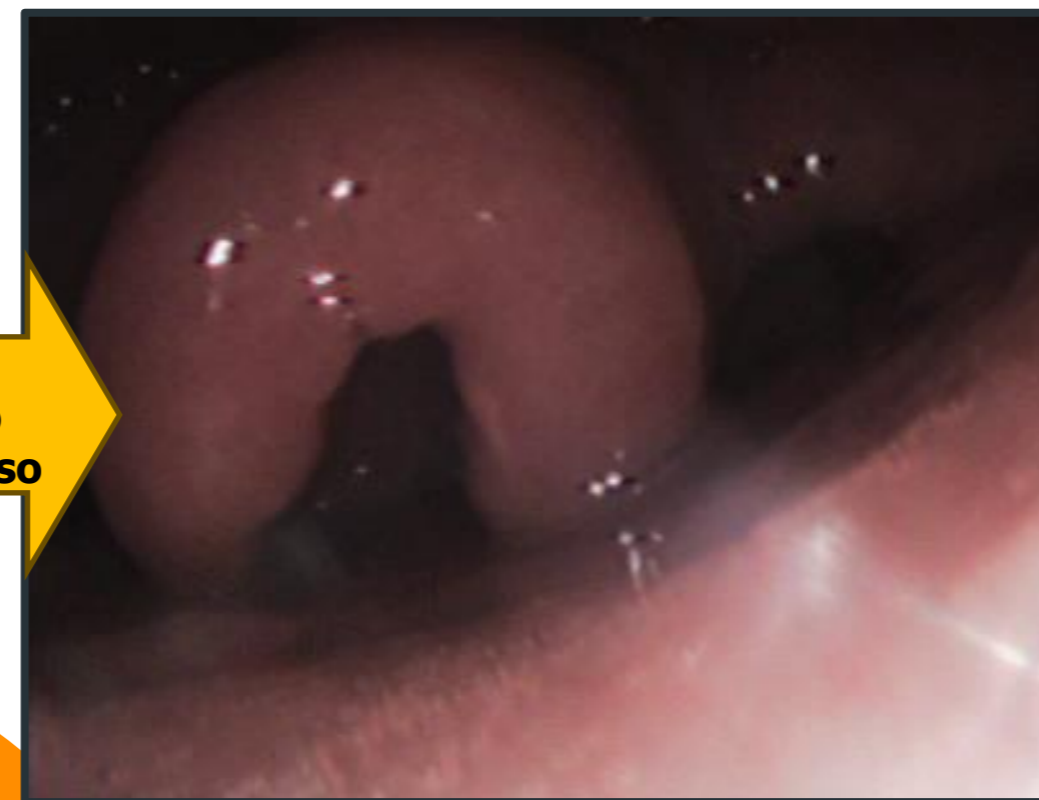
Caso clínico

- ✓ Masculino, 15 años
- ✓ Pérdida de peso, sudoración, dolor abdominal de dos meses de evolución

- ✓ Agrega dificultad respiratoria, odinofagia y disfagia a sólidos



30 días de tratamiento antituberculoso



Conclusión

TBC continúa siendo una enfermedad prevalente en nuestro medio

Las formas laríngeas tienen una importante asociación con la tbc pulmonar (90-95%)

La rápida instauración del tratamiento antifímico permite el control de los síntomas y previene la cronificación de las lesiones