

# Abordaje transcanal infracoclear de granuloma colesterínico en punta de peñasco



Aguirre Verónica, Díaz Daniela, Sanucci Juan, Pérez Gramajo Daniel.  
Servicio de otorrinolaringología, HIGA Eva Perón de San Martín, Buenos Aires.



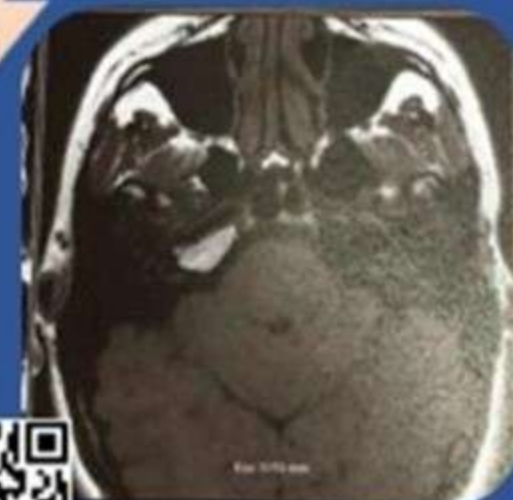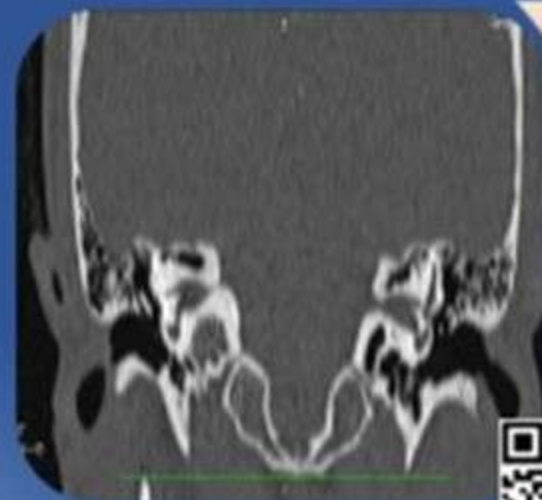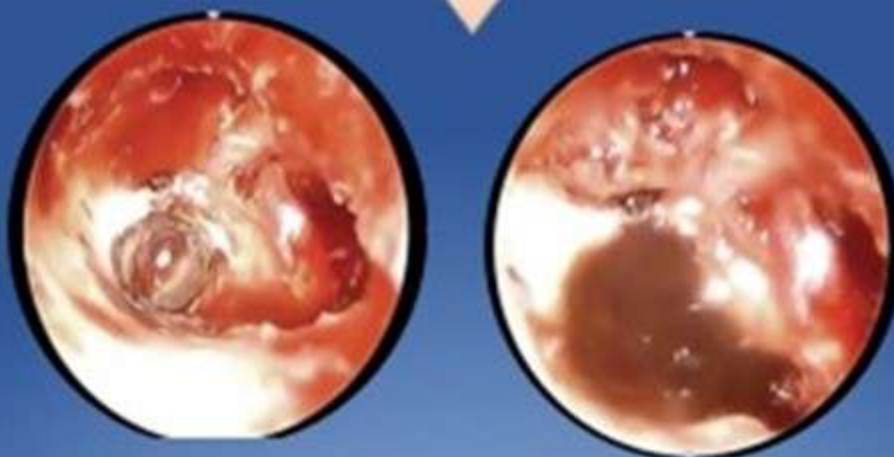
**Objetivo:** Reportar dos casos de Granuloma de colesterol en punta de peñasco resaltando su resolución quirúrgica por abordaje transcanal infracoclear por cirugía endoscópica de oído.

**Materiales y métodos:** Revisión de historia clínica y bibliográfica enfocada en estudios complementarios y enfoque en técnica quirúrgica.

**Antecedentes :** Los granulomas colesterínicos son lesiones quísticas que consisten en una cápsula fibrosa con contenido estéril de cristales de colesterol.

**Caso 1 :** Masculino de 30 años, sin antecedentes, presenta cuadro clínico de cefalea holocraneana asociado a hipoacusia de oído izquierdo.

**Caso 2 :** Femenina de 30 años, sin antecedentes, presenta cuadro clínico de mareos e hipoacusia de oído derecho.



**Conclusión:** el abordaje demostró ser altamente efectivo y replicable con colocación de tutor de drenaje según tamaño y ubicación .

