

# COEXISTENCIA DE RINOSINUSITIS CRÓNICA CON PÓLIPOS Y PAPILOMA INVERTIDO. REPORTE DE CASO.

Autores: Agostina Scarcella, Camila Gamallo, Guido Hocsman, Mariela Rodríguez Ruiz

## Introducción

- **Incidencia de RSCcPN: 11-13%.**
- **Incidencia de Papiloma Invertido: 0,4 – 5%**
- Hasta la fecha, no existe bibliografía que informe sobre la coexistencia de estas condiciones

## Objetivo

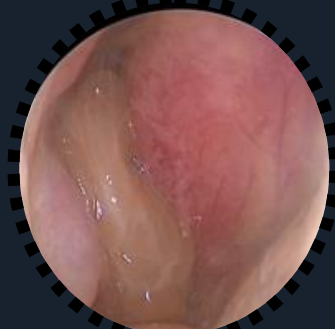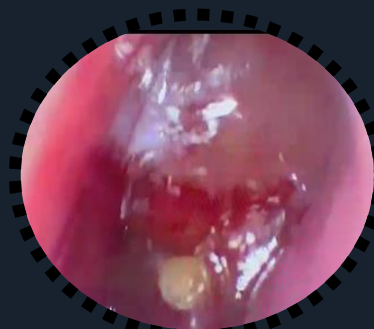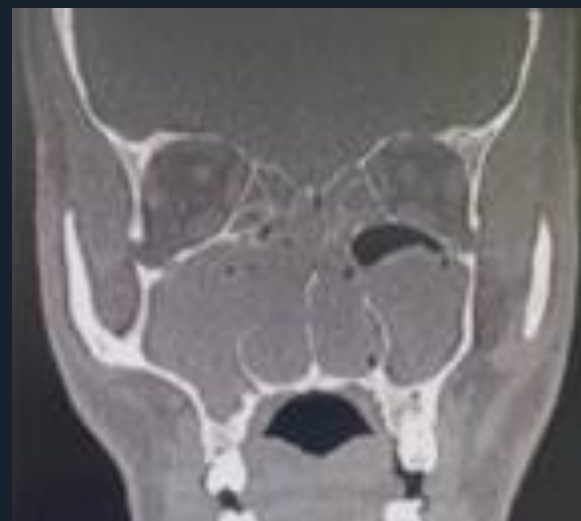- Describir un caso atípico de rinosinusitis crónica con pólipos asociado a papiloma invertido y realizar revisión bibliográfica dada la atipia de la asociación.

## Materiales y métodos

- Estudio descriptivo observacional.

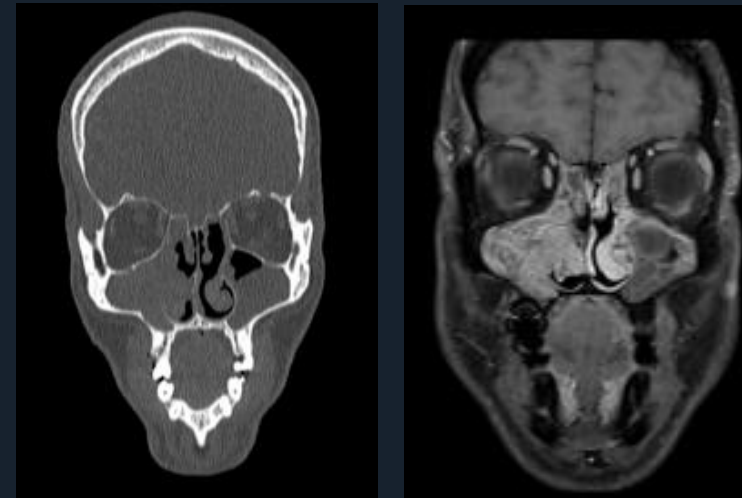
## Caso clínico

- Masc 52 A.
- **AP:** RSCcPN, inflamación tipo 2, asma de 2a de evolución.
- **Realizó tratamiento** con spray nasal y corticoides sistémicos sin mejoría.



**CERS: TOMA DE BIÓPSIA + FESS CON SHAVER.**

**FND:** Papiloma Schneideriano con displasia focal de bajo grado asociado a Pólipo inflamatorio (más de 100 eosinófilos/HPF).  
**FNI:** Pólipo inflamatorio (más de 100 eosinófilos/HPF)



**CERS: TOMA DE BIÓPSIA + FULL HOUSE**

## Conclusión

Importante realizar una biopsia previa al tratamiento quirúrgico en pacientes con rinosinusitis crónica con pólipos, ya que permite establecer diagnósticos diferenciales e identificar la simultaneidad con otras patologías.

Bibliografía+  
Cirugía

