



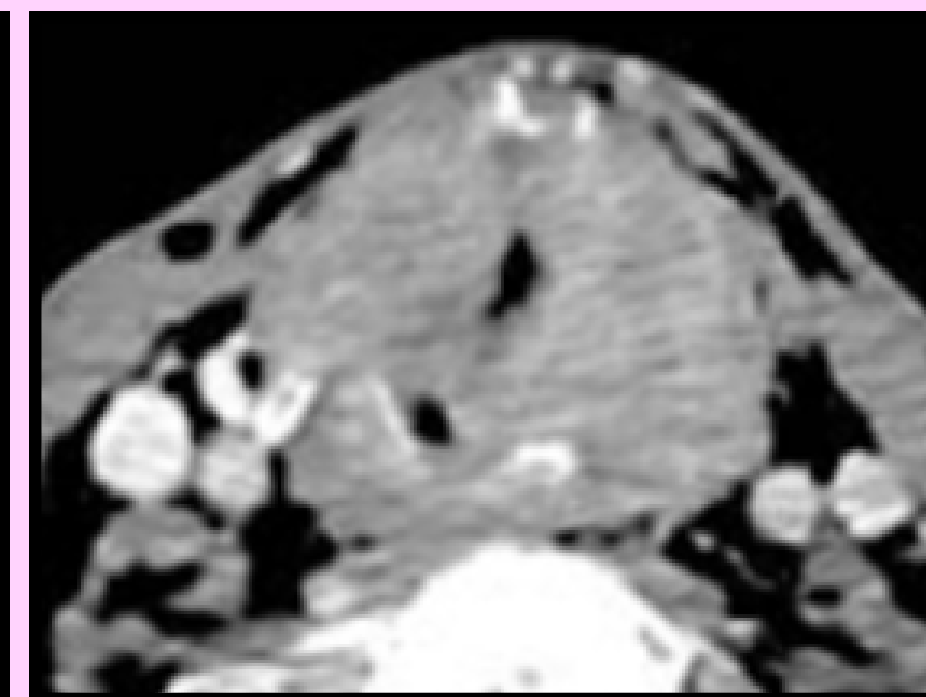
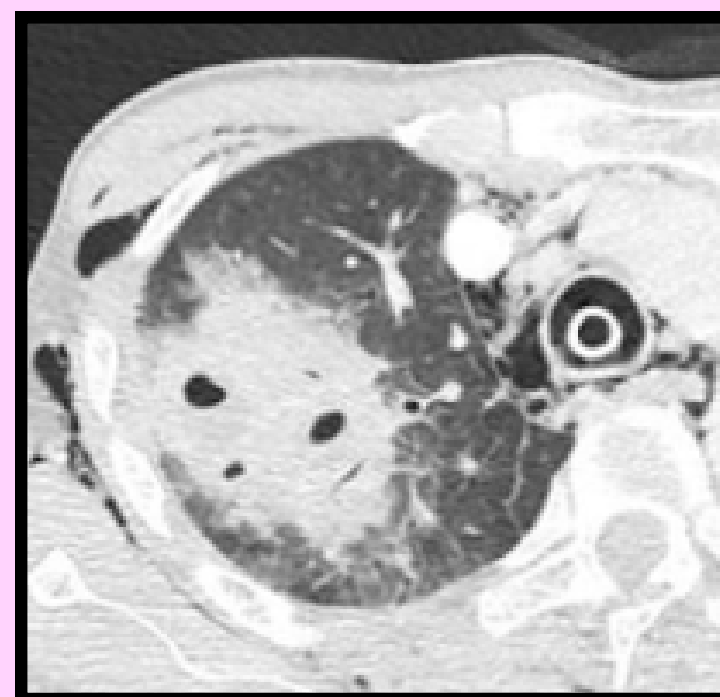
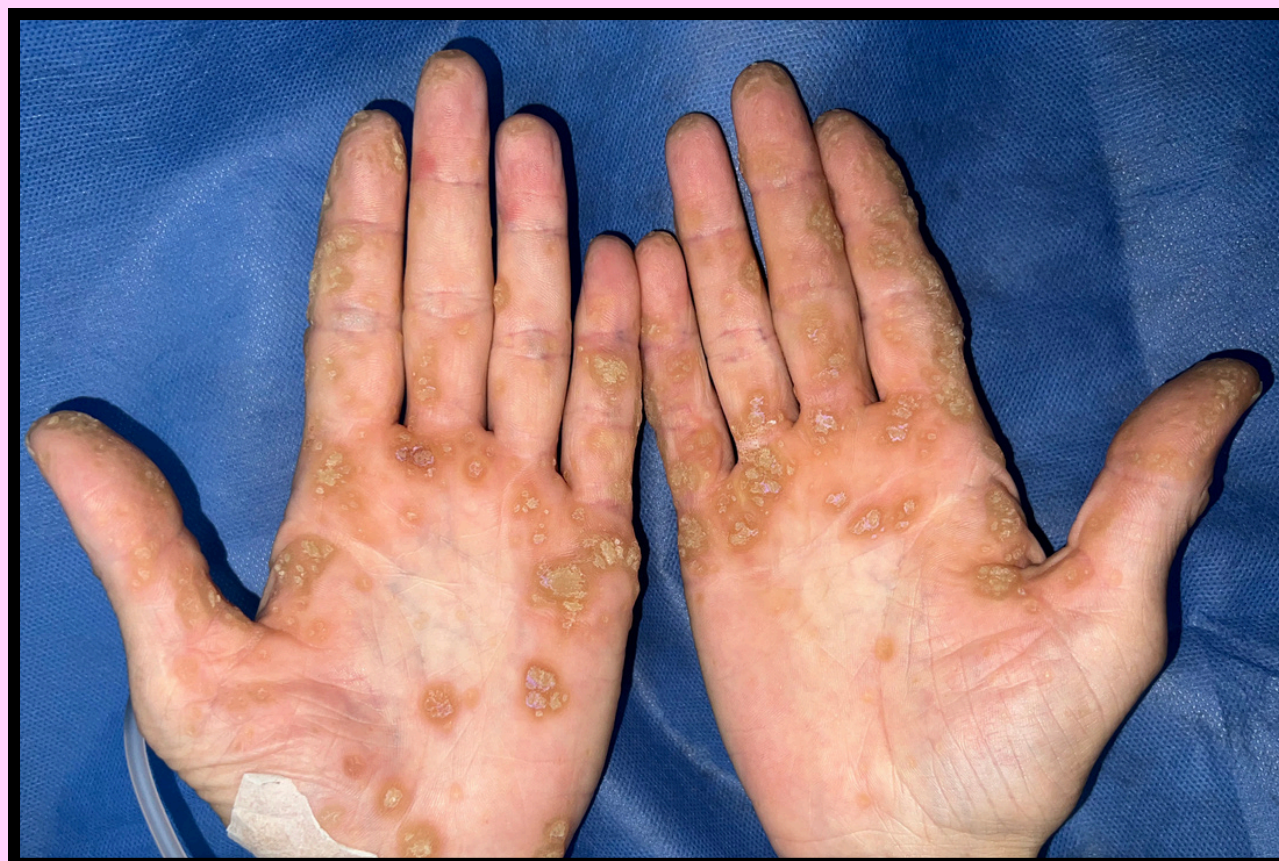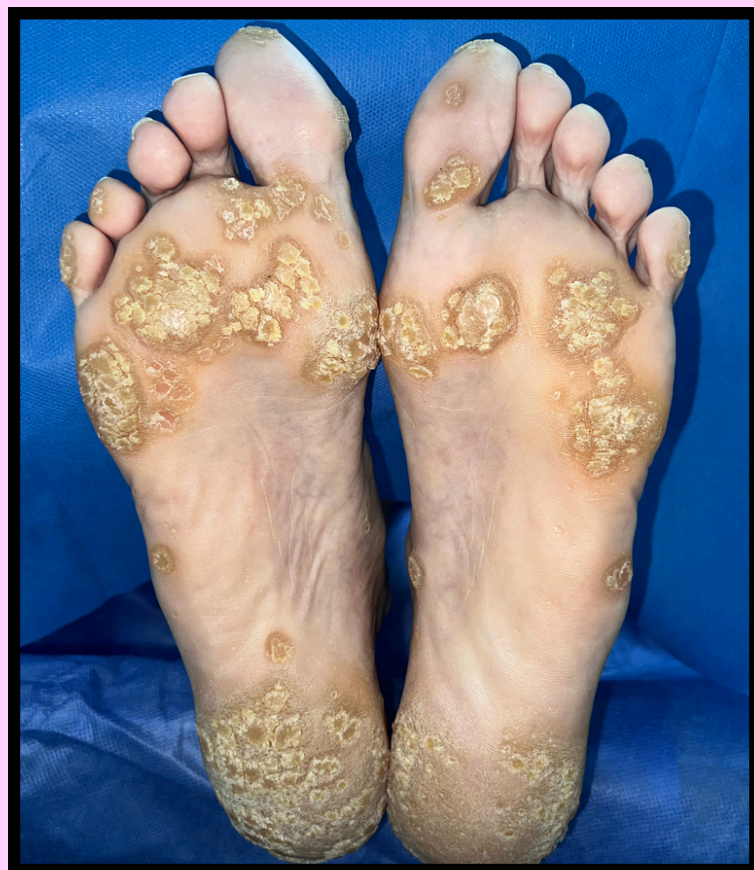SÍNDROME DE BAZEX: MANIFESTACIONES CUTÁNEAS COMO GUÍA EN EL ESTUDIO DE UN PACIENTE EN ORL

Autores: Dra. Lorenzati, María Belén; Dra. Tregnaghi, Oriana; Dr. Benfatto, Nicolas; Dr. Chinski, Luis.

Sector Laringe, Cabeza y Cuello del HCJSM 2024

Introducción: El síndrome de bazex se asocia habitualmente a neoplasias de los tractos respiratorio, gastrointestinal y de próstata. Los síntomas cutáneos preceden al diagnóstico del tumor en más del 60% y suelen acompañarse de adenopatías regionales. **Objetivo:** Describir un caso clínico.

Caso clínico: Paciente masculino de 55 años con cuadro clínico de disfonía de 9 meses de evolución. FLC: lesión exofítica en ambas cuerdas vocales que se extendía hacia subglotis. Presentaba en extremidades superiores e inferiores lesiones eritemato descamativas.



TC: imagen densidad de partes blandas que compromete glótis y subglotis erosionando cartílago tiroides y cricoides. Imágenes nodulares cavitadas agrupadas en LSD del pulmón con niveles hidroaéreos internos y bordes difusos en vidrio esmerilado.

Conclusión: El síndrome de Bazex precede al diagnóstico del tumor subyacente, por lo que su reconocimiento es de suma importancia. Todos los casos descritos se asocian a malignidad, con una evolución paralela de la afectación cutánea y la neoplasia, por lo que se comporta como un verdadero marcador cutáneo de la enfermedad tumoral.