



# TUBERCULOSIS ÓTICA: REPORTE DE UN CASO

**Autor/es:** Morales Lorenzati María Belén, Tsou Marcos, Donato Julian, Monsalve Santiago

**Otología. Otorrinolaringología. Hospital de Clínicas José de San Martín. Buenos Aires, Argentina.**

**Objetivo:** Presentar un caso clínico

**Introducción:** La otitis media tuberculosa es una afectación rara. Tiene una presentación poco específica que pueden confundirse fácilmente con otras causas más comunes de otitis crónica, llevando al retraso diagnóstico y tratamiento.

**Caso clínico:** Paciente masculino de 19 años de edad con cuadro clínico de otalgia, hipoacusia y otorrea de 6 meses de evolución.

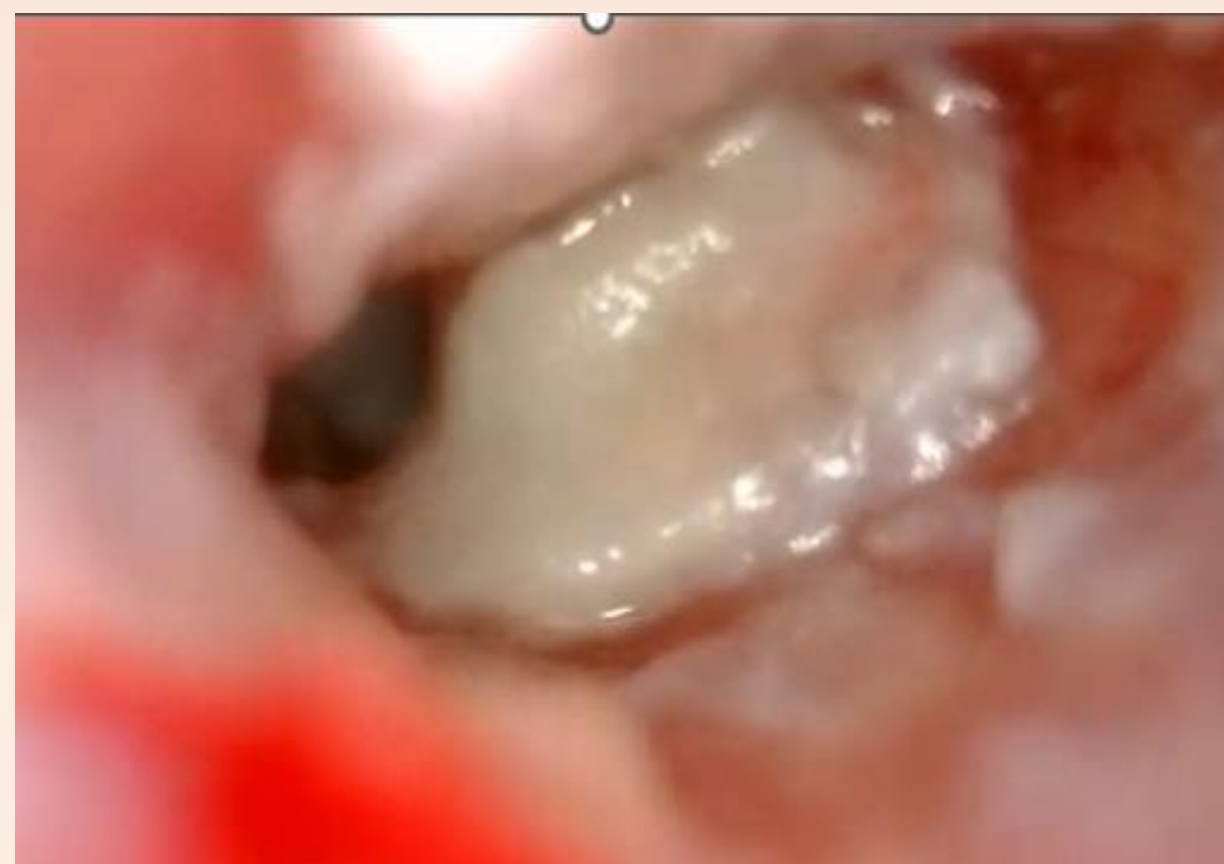

Imagen 1

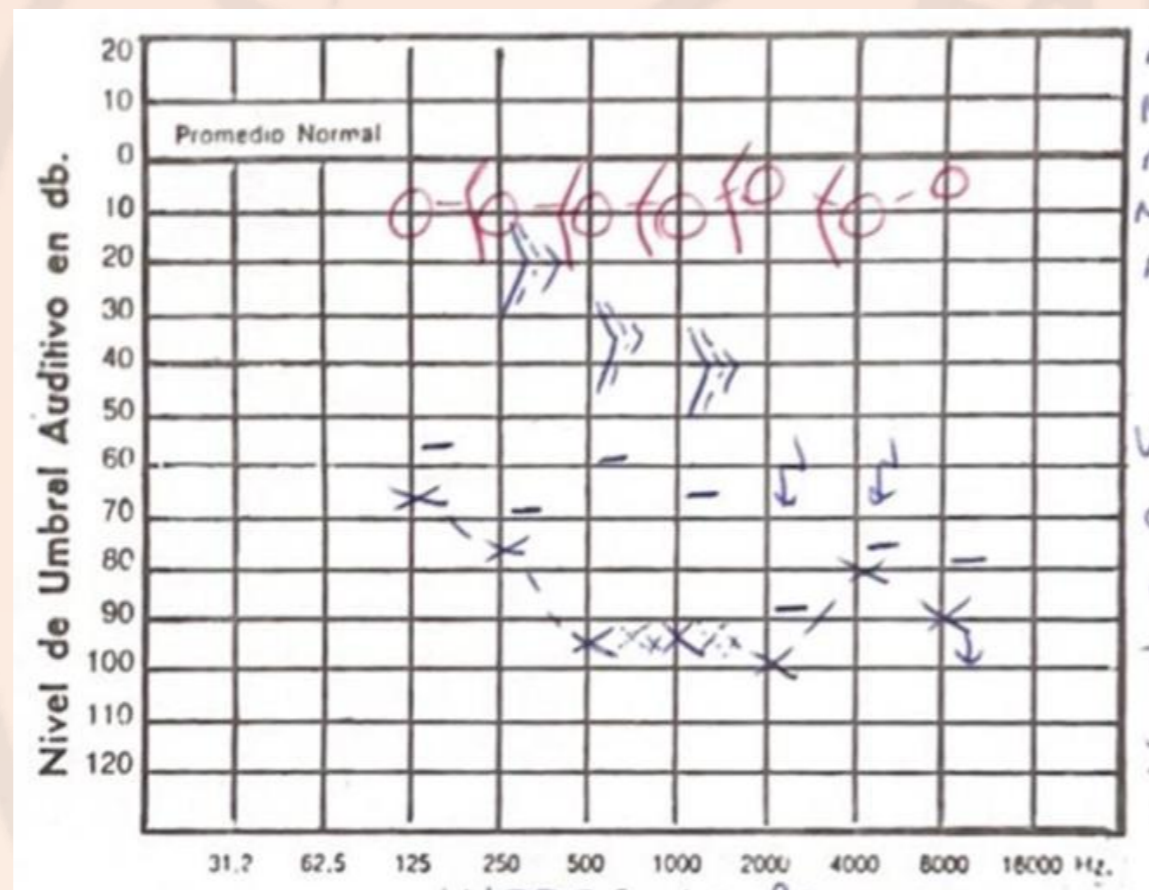


Imagen 2

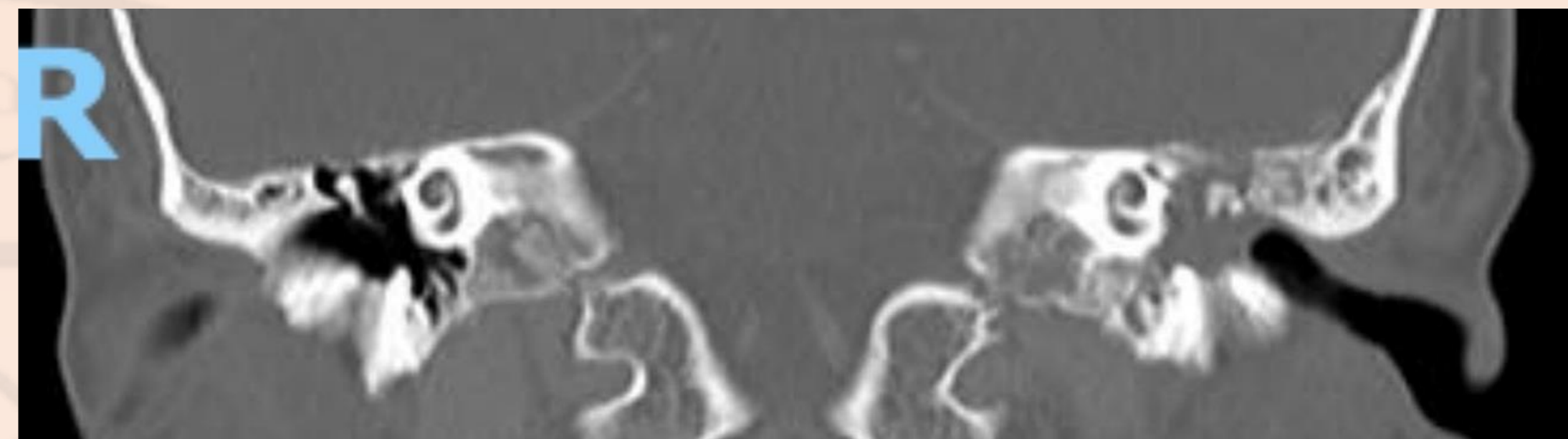


Imagen 3

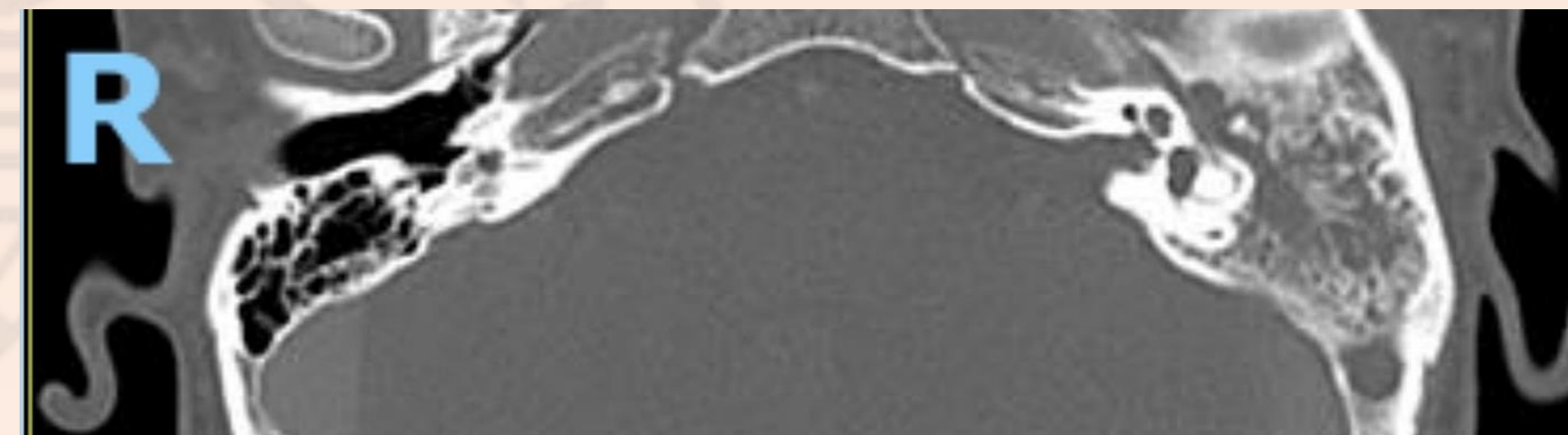


Imagen 4

**TC:** Imagen de densidad de partes blandas que ocupa oído medio, ático, antro y celdillas mastoideas, las mismas coalescentes. No impresiona erosión del tegmen.

**Punción lumbar:** Turbio, Leu 125, PMN 75, Linfo 25, Glu 22 PT 349

- Se realizó mastoidectomía radical
- Cursó internación en clínica médica para tratamiento antifímico

**Conclusión:** Es importante sospechar la posible implicación de M. tuberculosis complex como causante de otitis media crónica, en aquellos pacientes que presenten historia sugestiva o confirmada de infección respiratoria por este microorganismo, que hayan estado en contacto con casos positivos, y en pacientes con otitis media supurativa crónica sin respuesta a los tratamientos convencionales.

## Bibliografía



**Examen físico:** Paciente somnoliento, afebril, con cefalea (8/10), fotofobia y rigidez nuchal. Posición en gatillo de fusil.

**Otoscopia:** En oído izquierdo otorrea mucopurulenta, engrosamiento de membrana timpánica y aticotomía espontánea.

## Audiometría tonal:

Oído izquierdo: hipoacusia mixta moderada a severa con GAP de 30dB.

Oído derecho: Normoacusia