

# Implantes cocleares en otoesclerosis muy avanzada. Complicaciones y performance auditiva

Carlos Curet (\*), María Inés Salvadores (\*\*), Claudia Romani (\*\*),  
 Lorena Rubiño (\*\*), Hugo Robledo (\*\*\*), Juan Carlos Muiño (\*\*).

## Objetivo

Evaluar características clínicas de estos pacientes, complicaciones, y observación de los beneficios del implante a mediano y largo plazo.

## Diseño

Análisis retrospectivo.

## Glosario

IC (implante coclear), CTS (tomografía computada), RMI (resonancia magnética nuclear), hns (hipoacusia neurosensorial profunda), n.f. (nervio facial), ENF (estimulación del nervio facial), array (haz de electrodos), C (nivel de confort de corriente), fitting (calibración), LCR (Líquido Céfalo Raquídeo), upgrade (de grado superior), CAI (canal auditivo interno).

## Introducción

Constantes cambios histológicos dentro de la cóclea, observados en algunas formas clínicas de otoesclerosis, y correlacionados con observaciones clínicas radiológicas y el deterioro del rendimiento auditivo progresivo, pueden terminar con una hipoacusia neurosensorial severa-profunda, y ser pasible de tratamiento por medio de implantación coclear. Estos cambios progresivos podrían continuar aún después de mucho tiempo de efectuada la cirugía del implante coclear y afectar el "fitting" (calibración) y el rendimiento auditivo con una caída en la performance de la discriminación. También se discuten otras complicaciones, como dificultades en la inserción del "array" (haz de electrodos), estímulos del nervio facial (f.n.) y tinitus.

## Material y método

Población: 13 pacientes adultos, 9 mujeres y 4 hombres. Edad promedio: X 50 años (32/67). Todos con hipoacusia neurosensorial profunda (hns) y otoesclerosis muy avanzada, fueron tratados con implante coclear multicanal. 2 pacientes tuvieron inicialmente estapedectomía en el mismo lado del implante coclear (CI). Todos los casos tuvieron un examen médico y otológico previo, psicológico, audiometría y 0% de discriminación del habla con audífonos bien calibra-

dos, CTS (2 de ellos además con RMI) en orden a determinar hipodensidad o cambios morfológicos en la cóclea. Observaciones clínicas post implantación y audiológicas de su performance, fueron analizadas tomando datos de audiometría en campo libre, % de discriminación de bisilábicas, y % de discriminación de oraciones cotidianas. Tipos de implante y N°: Advanced Bionics: 4, Med-El: 2, Nucleus: 7. Array de electrodos rectos (n7), y precurvados o perimodiolares (n6). El tiempo promedio de uso del implante coclear en la muestra fue de: X 7 años (1/16). Fueron comparados (matched) con similar población (por edad) implantada coclear (n 10) y sin estar afectada de otoesclerosis (p<0.5). Cuya edad promedio fue de: X 43 años (20/85). La distribución del sexo fue de 5 hombres y 5 mujeres. Y el tiempo de uso X del implante fue de 7.9 años (2/14).

## Resultados

La distribución por sexo muestra una prevalencia significativa (p<0.05) en nuestra muestra de mujeres otoescleróticas implantadas coclear que hombres, vs. la población de muestra no otoesclerótica que tiene una distribución homogénea entre sexos.

En los otoescleróticos implantados se observó CTS con cambios morfológicos en la cóclea en 9/13 pacientes. (Rottevel's grading): 5 tenían tipo 2 (enfer-

Otoesclerosis	IC	Adv-Bionics	Med-El	Nucleus	Otosc 1 y 2	Otosc
n° de casos	13					
edad X	50 (32/67)					
sexo fem	9					
sexo masc	4					
tipo de IC						
otosc tipo 1 y 2	9	4	2	7		
otosc tipo 3	4					
estapedectomía en el mismo oído del IC	2					
inserción full	11 (11/13)				9	2
fallos del IC	4					
reimplantados	3					
electrodos rectos	7					
electrodos perimodiolares	6					
tiempo de uso X del IC	7 (1/16)					
umbral auditivo dB X					36	37
% discriminación bisilabos X					87(80/100)	36(0/72)
% discriminación oraciones X					90(80/100)	12.5(0/40)

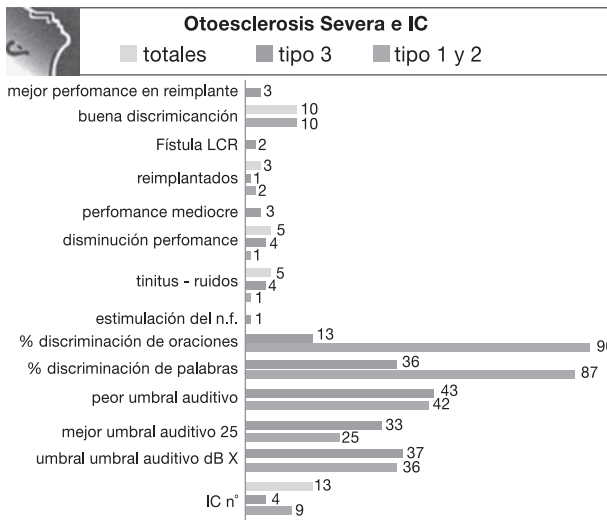
(\*) COAT -Centro Otoaudiológico de Alta Tecnología- Córdoba - Argentina. (\*) Cát. 1a. de ORL - Fac. de Ciencias Médicas - UNC - Córdoba - Argentina. (\*\*) COAT- (\*\*\*) CONCI-CARPINELLA - Instituto Radiológico- Córdoba-Argentina. E-Mail: curet@arnet.com.ar

medad retrofenestral localizada), 4 tipo 3 (retrofenestral difusa).

Rotteveel's grading of otosclerosis	Variedad
no otosclerosis en CTS	tipo 0
enfermedad fenestral	tipo 1
retrofenestral localizada	tipo 2
retrofenestral difusa	tipo 3

Inserción completa en la cóclea en 11/13, donde en 4 pacientes fue necesario hacer un fresado óseo de 4 a 6 mm en la rampa basal timpánica. 2 pacientes con inserción parcial de electrodos, uno de ellos con 2 electrodos en el CAI (Canal Auditivo Interno) y fuga de LCR (otosclerosis Tipo 3). 1 con estimulación del nervio facial (ENF) (otosclerosis tipo 3) y fue manejado con desactivación de los electrodos ofensivos. 4 pacientes experimentaron disminución del rendimiento auditivo en el tiempo por fallos del dispositivo, donde 3 fueron reimplantados full, con upgrade de la misma marca y obtuvieron mejoría de la performance.

Disminución del rendimiento auditivo y presencia de episodios súbitos de acúfenos, con sensación de retumbe, fueron observados en 5 pacientes (2 con otosclerosis tipo 2, y 3 con otosclerosis tipo 3), donde en 2 disminuyó el acúfeno con calibraciones. Buena discriminación en el habla en 10/13 pacientes. En la enfermedad retrofenestral difusa se obtuvo mediocre performance en 3/4 pacientes (otosclerosis tipo 3), siendo buena en uno de ellos.

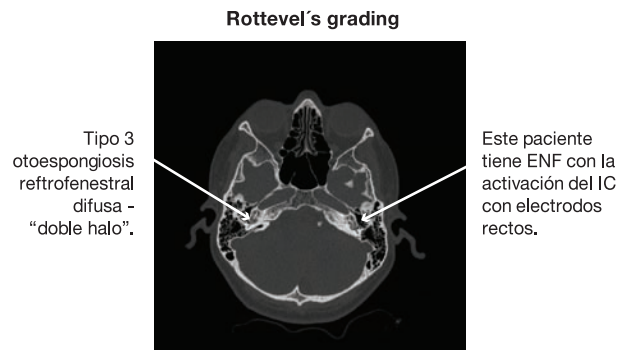


### Discusión

La incidencia de ENF ha sido reportada tan baja como de 1% hasta 14.6% en la población adulta <sup>1,3,7</sup>, con incidencia en los implantados otoscleróticos tan alta como de 25% a 75% <sup>1-6</sup>.

La razón no es bien conocida. Presumiblemente la estimulación resulta de un shunt o fuga de corriente en el hueso temporal, entre pares de electrodos

intracocleares y la proximidad del nervio facial. La extensión de la destrucción de la cápsula ótica muestra variabilidad entre los pacientes con otosclerosis, ya que el proceso de reabsorción del hueso endocondral y la posterior neoformación de hueso inmaduro basofílico (espongiótico) con el tiempo termina en maduro acidofílico (esclerótico). Estos procesos de osteólisis y osteogénesis suceden simultáneamente, y las partes más afectadas de la cóclea están focalizadas en la pared lateral de la cóclea, con degeneración del ligamento espiral, de la estría vascular, y metabolitos tóxicos en los fluidos cocleares que llevan a pérdida secundaria del órgano de Corti <sup>5</sup>. Esta desmineralización de la cápsula ótica puede demostrarse con CTS que muestran varios grados de radiotransparencia o hipodensidad que afectan a pequeñas porciones de la cóclea o involucrar una zona más amplia, con gran osteólisis del hueso temporal. Estos hallazgos han sido reportados como altamente específicos de otosclerosis y se conocen como "anillo" o "doble halo" <sup>9</sup>.



Con esa característica podría afectarse la performance auditiva del IC y aparecer otros síntomas relacionados con el uso del dispositivo, como acúfenos, ruidos o retumbes súbitos, o ENF. El IC genera campos eléctricos que fluyen adentro y afuera de la cóclea. El flujo de corriente intracoclear depende de una serie de factores <sup>10</sup>:

Anatomía de la cóclea.

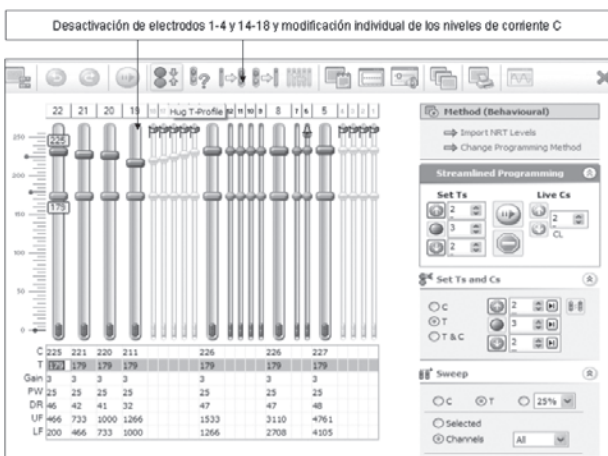
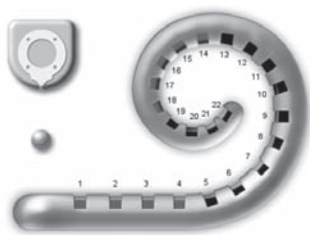
Parámetros del estímulo.

Posición y geometría del haz de electrodos.

Impedancia local.

El adelgazamiento del hueso por el mismo proceso otospongíotico se ha postulado como una razón para la fuga de corriente hacia afuera de la cóclea. Esto podría afectar a la posición de un electrodo o más tarde progresar y terminar afectando a otros electrodos. Kelsall y col. <sup>7</sup> establecieron que el hueso más delgado se encuentra entre el segmento laberíntico y geniculado del n.f. con un promedio del grosor de X 0.52 mm. Evidencias con controles postoperatorios radiológicos y de CTS, y considerando la profundidad de la inserción, correspondería en el

IC Nucleus 22 a los electrodos 10 al 18 como **los más próximos al segmento laberíntico del facial. La ENF ocurre aproximadamente entre los 210° a 340° (0° es la ventana redonda).** Aunque la ENF puede darse con el tiempo en forma **gradual**, en nuestra serie tuvimos 1 solo caso de ENF **inmediata** al encendido del IC, con severa otosclerosis retrofenestral difusa, haz de electrodos rectos Nucleus 24 y modo de estimulación monopolar "MP 1+2", que se solucionó desactivando diferentes electrodos 1-4 y 14-18 (n 9) ver fig. 5-6, y modificando individualmente el fitting de los niveles C de corriente en los restantes electrodos. **Los electrodos 14-18 se correlacionarían con los trabajos descriptos por Kesell y col. 7, y Polak y col.10**



En la situación del IC con penetración de 2 electrodos proximales dentro del CAI y proximidad del n.f., éstos nunca fueron activados.

Debe llamarse la atención respecto de que la desactivación de un número importante de electrodos puede llevar a una merma en el rendimiento de las habilidades auditivas.

Varios métodos de programación pueden hacerse para conducir el problema de ENF en IC:

### Desactivando los electrodos ofensivos

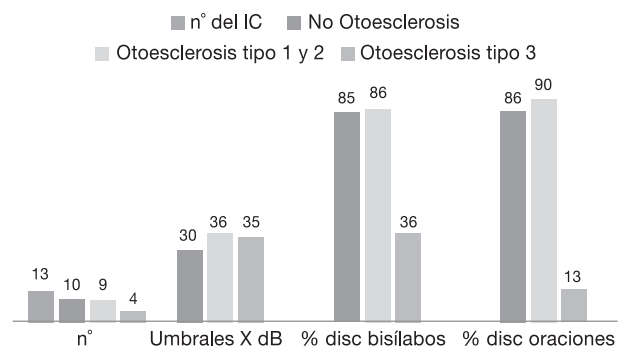
Colocando el nivel de estímulo de corriente, por debajo del umbral de ENF, en los electrodos ofensivos. Usando una combinación de modos de estimulación (ancho del pulso) más amplia para los electrodos causantes del estímulo, y guardando una estimulación estándar para los electrodos no ofensivos.

Para evitar el problema de la ENF varias estrategias quirúrgicas han sido usadas, entre ellas colocar el array en la rampa vestibular, pero aun así hay pacientes que han padecido la estimulación, referido por Bigelow y col.<sup>3</sup>. Una alternativa es usar electrodos precurvados, o perimodiolares, o los más próximos a las células del nervio auditivo, que resultarán en un menor flujo de corriente indeseable hacia el borde externo de la cóclea y por lo tanto hacia el n.f., Polak y col.<sup>10</sup>. En nuestra serie, contamos con 6 pacientes con electrodos de estas características. Todos sin estimulación del n.f.

En lo que respecta a la explantación y la reimplantación coclear por fallos del dispositivo, las hemos efectuamos con upgrade de la misma marca (n3) en el mismo oído. Es factible hacerlo, pero puede haber mayor dificultad de inserción por crecimiento de tejido denso fibroso o hueso otoespongíotico perimodiolar (n2) y la salida de LCR (n2) posterior a la penetración del array, en cuyo caso se detuvo con sellado de la cocleostomía con fascia de músculo temporal y cobertura antibiótica adecuada para prevenir meningitis (ceftriazona-cefuroxima).


Aun siendo exitoso en el procedimiento quirúrgico, pueden aparecer en forma temprana o más tardía -incluso a años de la intervención- deterioros o mermas en el desempeño auditivo, con pobre discriminación de la palabra, y en ocasiones acúfenos o ruidos como "retumbe", permanentes o no, cuando el IC está activado o en uso, siendo en algunas circunstancias atenuado con el uso cotidiano, la habituación o la plasticidad neural del SNC, o las modificaciones en las programaciones del dispositivo.

Rottevel's grading Otoesclerosis performance



Es necesario informar adecuadamente al paciente y los familiares, previamente a la explantación, que la reimplantación no garantizará el resultado de eliminar la ENF o los acúfenos y/o chillidos así como la performance auditiva, en sí por el hecho mismo de que toda reintervención siempre es más difícil y no garantiza un resultado, y en segundo lugar porque **se está delante de una enfermedad que es activa, mu-**

**Rotteveels' Grading Otoesclerosis complicaciones**



**chas veces progresiva aun post implantación, y que induce a defectos anatómicos en la cóclea y que, por ende, compromete resultados funcionales.**

La profundidad de la inserción y la ubicación de los electrodos intracocleares, si bien fue completa, no alcanzó el mismo nivel o localización que en la primera cirugía (n1). Sin embargo, en nuestros pacientes, la reimplantación (n3) y nueva programación mejoró la performance aunque se quejan de tinitus o chillidos cuando el implante está activado, obligando a nuevas y a veces frustrantes y largas programaciones, ya que el chillido percibido, tras la activación del ingreso de sonido, puede disminuir la discriminación de palabras.

La reimplantación puede ser hecha en el mismo lado o en el contralateral, dependiendo de la elección del paciente y dificultades anatómicas presentes en el lado a reimplantar, ya que en la mayoría de los casos las cócleas de cada lado no están afectadas de igual forma. Si bien en todos nuestros casos se optó por el mismo lado, es necesario analizar ventajas o desventajas en cada situación.

**Si se opta por reimplantar por el mismo lado:**

**Desventaja:** posibilidad de encontrar el mismo problema en el período postoperatorio.

**Ventaja:** opción de dejar el otro oído para una futura reimplantación, si el problema recurre. Otra posibilidad es que la remoción del viejo haz de electrodos, e inserción de uno nuevo, puede mecánicamente eliminar hueso espongiótico neoformado intracoclear.

**Si se opta reimplantar por el lado contralateral:**

**Desventaja:** aunque el riesgo de encontrarse con similar problema que en el otro oído es bajo, si se produjese se habrían sacrificado los dos oídos, con la frustración para el paciente y el cirujano.

**Ventaja:** usualmente el oído afectado más severamente recibe el implante primero, dejando el otro lado con una cóclea anatómicamente en mejores condiciones como reserva.

Un beneficio de la reimplantación es que, aún con similar configuración del haz de electrodos, se dispone de tecnología nueva, más avanzada, que contiene opciones de programación más amplias.

**Conclusión**

La cirugía del IC en pacientes afectados de otoesclerosis puede ser más desafiante, con mayor posibilidad de inserción parcial y mala ubicación (ectópica en el CAI) de los electrodos. Respecto a la profundidad de la inserción de electrodos, fue parcial en 2/13, y con fresado de la rampa timpánica basal en 4/13. Pacientes con avanzada otosclerosis demostraron buena performance con el implante coclear en 10/13 casos comparados con la población testigo (p<0.05). En los otros 3 casos el rendimiento auditivo y la discriminación fueron regular a mediocre.

5 pacientes tuvieron fluctuación y disminución de la performance auditiva en el tiempo (4 tipo 3; 1 tipo 2) que obligaron a incrementar los niveles de corriente necesarios para estimular las células nerviosas. En 3 de los 4 pacientes con otosclerosis tipo 3, hubo más dificultad en la inserción de electrodos (osificación de ventana redonda y fresado de la rampa timpánica coclear), fístula de LCR, menor rendimiento auditivo, con acúfenos o ruidos, y mayor número de calibraciones con ajustes en los niveles T y C. Un solo paciente, 1/13 tuvo FNS y fue en otosclerosis tipo 3 con electrodos rectos, manejado con desactivación de algunos electrodos y reprogramación de los niveles de corriente en otros. No se observó en ninguno de los casos con perimodiolares.

**Bibliografía**

Niparko JK, Oviatt DL, Cocker NJ, Sutton L, Waltzman SS, Cohen NL. Facial Nerve stimulation with cochlear implantation. *Otolaryngol Head Neck Surg.* 1991;104: 826-830.

Muckle RP, Levine SC. Facial Nerve stimulation produced by cochlear implants in patients with cochlear otosclerosis. *Am J Otol.* 1994; 15: 394-398.

Bigelow DC, Kay DJ, Rafter KD, Montes M, Knox GW, Yousem DM. Facial nerve stimulation from cochlear implants. *Am J Otol.* 1998; 19: 163-169.

Rotteveel LJ, Proops DW, Ramsden RT, Saeed SR, Van Olphen AF, Mylanus EA. Cochlear implantation in 53 patients with otosclerosis: demographics, computed tomographic scanning, surgery and complications. *Otol Neurotol.* 2004;25:943-952.

Ruckenstein MJ, Rafter KD, Montes M, Bigelow DC. Management of far advanced otosclerosis in the era of cochlear implantation. *Otol Neurotol.* 2001; 22:471-474.

Weber BP, Lenarz T, Battmer RD, et al. Otosclerosis and facial nerve stimulation. *Ann Otol Rhinol Laryngol Suppl.* 1995;166:445-447.

Kelsall DC, Shalloo JK, Brammeier TG, et col. Facial nerve simulation after Nucleus 22-channel cochlear implantation. *Am J Otol.* 1997; 18: 336-341.

Ramsden R, ance M, Giles E, Mawman D. Cochlear implantation in otosclerosis: a unique positioning and programming problem. *J Laryngol Ool.* 1997;111:262-265.

Toung JS, Zwolan T, Spooner TR, Telian SA. Late failure of cochlear implantation resulting for advanced otosclerosis: surgical and programming challenges. *Otol Neurotol.* 2004;25:723-726.

Polak M, Ulubil A, Hodges A, Balkany T. Revision cochlear implantation for facial nerve stimulation in otosclerosis. *Arch Otolaryngol Head Neck Surg.* 2006;132:398-404.