

Tipo de trabajo: Actualización

Sialoendoscopía. Nueva alternativa para el tratamiento de la patología no tumoral de las glándulas salivales

Sialoendoscopy. A new alternative for the treatment of non tumoral salivary pathology.

Dra. Marta Patrucco(1), Dr. Eduardo Busto(2)

Abstract

Introduction: Sialendoscopy is a procedure used to visualize the salivary ducts and their pathology. Was first described in 1990. It can be used either as a diagnostic method to rule out inflammatory processes in the parotid and submandibular glands (diagnostic sialoendoscopy) or to treat pathological areas (stenosis, extract foreign bodies or sialolithiasis) through the use of appropriate instruments (interventionist sialoendoscopy). Sialolithiasis and sialadenitis are two of the most frequently presenting disorders of the salivary glands.

This procedure involves three steps: The papilla entrance and crossing step, the diagnostic step (examination of main and secondary salivary ducts), and the therapeutic step (stone removal or stenosis dilatation followed by antibiotic infusion in salivary glands and ducts and/or stent placement).

It is important to emphasize that these techniques require salivary gland surgical expertise and such procedures as sialendoscopy to be performed by surgeons who are able to convert sialendoscopy into classic salivary gland surgery and have the ability to be able to handle the possible sequelae and complications.

Conclusion: Sialendoscopy is a safe, effective and minimally invasive method for diagnosis and treatment of obstructive salivary gland disease. The sialoendoscopy emerges as a good alternative to conventional surgery.

Key words: Sialendoscopy. Salivary gland, Sialolithiasis. Sialoadenitis.

Resumen

Introducción: La sialoendoscopía es un procedimiento que se utiliza para visualizar los conductos salivales y su patología fue descrita por primera vez en 1990. Puede ser utilizada como método diagnóstico para descartar procesos inflamatorios en las glándulas parótidas y submaxilar (sialoendoscopía diagnóstica) o para el tratamiento de patologías (estenosis, extracción de cuerpos extraños o sialolitiasis) mediante el uso de instrumentos apropiados (sialoendoscopía intervencionista). La sialolitiasis y la sialadenitis son dos de las causas más frecuentes de patología de las glándulas salivales.

Este procedimiento consta de tres etapas: La localización y dilatación de la papila; la etapa diagnóstica (examen de los conductos salivales principales y secundarios) y la etapa terapéutica (eliminación de cálculos o dilatación de estenosis seguida de una instilación de antibióticos en los conductos y/o colocación de un stent).

Es importante destacar que esta técnica requiere de experiencia quirúrgica convencional en el manejo de las glándulas salivales. Debe ser realizada por cirujanos capaces de convertir el procedimiento endoscópico en un abordaje clásico de la glándula y con la habilidad para resolver las posibles complicaciones y secuelas.

Conclusión: La sialoendoscopía es un método seguro, efectivo y mínimamente invasivo para el diagnóstico y el tratamiento de la patología obstructiva de las glándulas salivales. La sialoendoscopía surge como una buena alternativa a la cirugía convencional.

Palabras clave: Sialoendoscopía. Glándulas salivales. Sialolitiasis. Sialoadenitis.

(1) Jefe Sección Cirugía de Cabeza y Cuello. Servicio de Cirugía General y Servicio de Otorrinolaringología. Complejo Médico Policial Churruca-Visca. patrucco.marta@gmail.com

(2) Profesor Reg Adj Otorrinolaringología. Subjefe Servicio Otorrinolaringología. Hospital Italiano de Buenos Aires.

Introducción

Es un procedimiento mínimamente invasivo, que permite visualizar la luz de los conductos salivales y sus patologías, y tratar las enfermedades obstructivas, no tumorales, de las glándulas salivales mayores. En general se logra en un mismo procedimiento, evitando recurrencias y la cirugía glandular.

La técnica se ha desarrollado desde 1990 para la remoción de cálculos a través de endoscopios semirrígidos con canal de trabajo e imágenes de alta calidad.

Fueron Oded Nahlieli (Israel) y Francis Marchal (Suiza) quienes modificaron endoscopios rígidos y a través del diseño de endoscopios semirrígidos, con características un poco diferentes, ampliaron sus usos y los adaptaron a esta nueva técnica (13-17). Las observaciones de Nahlieli y Marchal han sido muy importantes para establecer los criterios diagnósticos y terapéuticos.

La sialoendoscopia puede utilizarse, como método diagnóstico, para descartar causas inflamatorias de las glándulas y como método terapéutico (estenosis, cálculos, tapones mucosos) mediante instrumental específico. Se puede realizar en todos los pacientes con inflamaciones de las glándulas salivales de origen desconocido. (9-15)

Este método permite la visualización de la luz de los conductos principales de Wharton y Stensen, así como también de las ramas secundarias y terciarias. (26)

La sialoendoscopia es un nuevo concepto que se asocia a la preservación de órgano. Hasta hace algunos años la submaxilectomía y la parotidectomía constituían el tratamiento convencional para resolver el 60-70% de las sialolitiasis, porque se consideraba que las glándulas afectadas eran NO funcionantes. Con los últimos estudios anatomopatológicos se observó que casi la mitad de los pacientes tenían patrones histológicos subnormales y no había una correlación entre el número de episodios infecciosos y la alteración de la glándula. Por lo tanto, numerosos episodios infecciosos o larga duración de los síntomas NO predicen el grado de alteración glandular. (11)

Los métodos de diagnóstico que se utilizan para el estudio de la patología de glándulas salivales incluyen: Sialografía, radiografía oclusal, ecografía, tomografía computada y sialorresonancia. En la actualidad la sialoendoscopia aparece como el gold standard diagnóstico, ya que permite la visión di-

recta, no utiliza sustancias de contraste ni radiación y permite ser realizado, en manos entrenadas, en un menor tiempo.

El número de publicaciones referentes a sialoendoscopia ha crecido mucho en los últimos años, desde los primeros 5 trabajos publicados en la segunda mitad de la década del noventa hasta los más de 40 que se presentan en la actualidad anualmente. El mayor número de centros de entrenamiento en el mundo se hallan en Europa, alrededor de 332, le siguen Asia y USA. Hay 5 centros en América Latina, ninguno en Argentina por el momento.

Indicaciones

La endoscopia de glándulas salivales permite la detección de las causas más comunes de patología salivar: litiasis, estenosis de conducto, tapones de moco y anomalías de conducto. Estas etiologías están relacionadas con las enfermedades más frecuentes de la parótida y submaxilar, en las que hasta ahora la única alternativa terapéutica eran los tratamientos médicos paliativos, basados en antibióticos, antiinflamatorios hidratación y sialogogos cuando se producen infecciones o inflamaciones recurrentes, o la extirpación de la glándula. La sialoendoscopia permite el diagnóstico y la resolución, en un mismo procedimiento, de estos cuatro grandes grupos etiológicos, evitando las recurrencias y en muchos casos la cirugía glandular.(2)

Los cálculos afectan al 1,2% de las glándulas salivales. De acuerdo con los datos publicados, los cálculos salivales se encuentran en un 80-90% de los casos en la glándula submaxilar.

Crecen aproximadamente 1 mm por año, y pueden flotar o encontrarse parcialmente adheridos a las paredes del conducto. La sialolitiasis también puede complicarse con infección bacteriana. (13-20)

Los cálculos pueden pasar inadvertidos con los métodos de diagnóstico convencionales, sobre todo cuando tienen menos de 3 mm. Sólo la sialoendoscopia permite realizar el diagnóstico aun en esos casos en que los otros métodos pueden fallar.

El tratamiento conservador es la primera línea de terapia que incluye antibióticos, estimulantes salivares, y agentes antiinflamatorios. Sin embargo este tratamiento falla en hasta un 40% de las personas con sialoadenitis y sialolitiasis, en cuyo caso se recomienda la extirpación de la glándula salival afectada.

El tratamiento quirúrgico convencional incluía la litotomía y la extracción del cálculo, si el mismo

se localiza en el conducto principal, o la submaxilectomía o parotidectomía si su localización es intraglandular.

Ambos procedimientos tienen sus complicaciones.

La litotomía implica el riesgo de estenosis postoperatorias de la papila y del conducto excretor.

La extirpación de sólo una glándula submandibular o parotídea puede causar xerostomía relativa, además de las complicaciones asociadas al procedimiento quirúrgico, como lesión de los nervios vecinos (n. lingual, n. hipogloso, n. facial), hemorragia postoperatoria, síndrome de Frey, fístulas salivales, sialoceles e infección.

La sialoendoscopia permite la extracción del cálculo por medio de pinzas o cestas de manera directa en el caso de cálculos de menos de 4-5 mm o su fragmentación con láser de Holmium o Tulium para su posterior extracción, en casos de mayor tamaño. (25)

Además si ninguno de estos métodos fuera posible, permite el abordaje intraoral combinado, localizando y señalando al cirujano el punto preciso por donde seccionar el conducto y permite la introducción de guías que facilitan su posterior reconstrucción. De esta manera, en las submaxilitis crónicas, en las que la glándula se consideraba atrofiada de manera irreversible, se evita la submaxilectomía y muchas de las glándulas recuperan su función. En los casos menos frecuentes en los que el cálculo se sitúa en el parénquima de la glándula parotídea, se realiza un abordaje tipo lifting, combinado con la extracción del cálculo, que es señalado por la luz del endoscopio sin necesidad de una parotidectomía.

La tasa de éxito en la extracción de litos es del 74% al 86% para parótida y submaxilar. (2-6)

Marchal y cols. demostraron que el 50% de las glándulas extirpadas presentaban una histopatología normal, por lo que no había una correlación entre los episodios infecciosos y la duración de los mismos con la alteración glandular. Por este motivo un enfoque conservador como el que se obtiene empleando la sialoendoscopia, parece ser la opción más correcta. (13)

Los tapones de moco se encuentran compuestos por células descamativas epiteliales e inflamatorias. Se consideran cambios degenerativos de las células epiteliales del conducto, por lo que pueden desempeñar un papel determinante como factor de obs-

trucción y contribuir a la estrechez de la zona y la formación de pólipos y/o cálculos.

La permeabilidad del conducto salival se puede alterar por una estenosis, que causa síntomas clínicos parecidos a una litiasis. Mediante esta técnica se localiza endoscópicamente la estrechez, y utilizando un sistema de dilatadores rígidos o dilatadores de balón, se resuelve en el mismo acto quirúrgico (3-5).

Las parotiditis recurrente infantil pueden ser resueltas con sialoendoscopia, ya sea mediante el diagnóstico de una etiología concreta, o simplemente con el lavado del conducto con o sin esteroides, que suele presentar un aspecto blanquecino y avascular, a través del canal del sialoendoscopio. (4-5-19-20)

Hasta ahora ningún método había resultado efectivo cuando las medidas conservadoras fallan. Shacham et al. estudiaron a 70 niños con sialoadenitis recurrente. En 56 de ellos, los síntomas se eliminaron después de un procedimiento, y sólo 5 niños necesitaron un segundo procedimiento. Nahieli también ha observado mejoría significativa. (22)

Síndrome de Sjögren

En estos casos se ven favorecidas las estenosis del conducto de Stenon, mediante la sialoendoscopia se confirma el diagnóstico clínico y ecográfico y al tratar las estrecheces ductales, se logra disminuir la frecuencia de parotiditis. (8-20-23)

Inflamaciones e infecciones recurrentes de origen desconocido

Existe un gran número de pacientes que -a pesar de utilizar todos los medios diagnósticos a nuestro alcance- siguen con episodios repetidos de inflamación salivar sin un diagnóstico etiológico. Mediante la sialoendoscopia se pueden encontrar y tratar sialolitos, estenosis de conducto o tapones de moco que habrían pasado inadvertidos, evitando ingresos recurrentes por urgencias, consumo de recursos médicos y la molestia que supone para el paciente.

Sialoadenitis inducidas por tratamiento con iodo radioactivo

Es la complicación más frecuente (18%) en los pacientes con cáncer de tiroides sometidos a esta terapia, y aunque el tratamiento conservador permite la resolución del 70% de los casos, la sialoendoscopia permite la resolución de su recurrencia en el 50% del resto de casos mediante la dilatación de las estenosis de conducto. (1-8)

Técnica

La sialoendoscopia tiene tres etapas:

- 1-Localización y dilatación de la papila.
- 2-Etapa diagnóstica.
- 3-Etapa terapéutica.

Para realizarla se utilizan endoscopios semirrígidos con diámetros que varían entre 0,75 y 1,30 mm de diámetro y 10-12 cm de distancia de trabajo. Algunos modelos poseen camisas de diferentes calibres con tres canales: uno central para el endoscopio, otro para la irrigación con suero, que permite dilatar y ver dentro del conducto salival, y un tercero para introducir los instrumentos de trabajo; el más moderno es el modelo "todo en uno", de 1,3 mm con fuente de luz, canal de irrigación y de trabajos incorporados (Fig. 1).




Fig. 1: Sialoendoscopio de tres canales para fuente de luz, canal de trabajo e irrigación.

El conducto de la glándula submaxilar tiene un diámetro que varía entre los 2 y 4 mm y el de la glándula parótida varía entre 1 y 2 mm.

Previamente se requiere la dilatación de la papila del conducto mediante sondas salivares y dilataadores de Bowman, ayudados de sistemas abre bocas y microscopio o gafas lupa. Este paso puede ser el más tedioso, o incluso imposible en casos de papilas estenóticas o de difícil localización (Fig. 2).

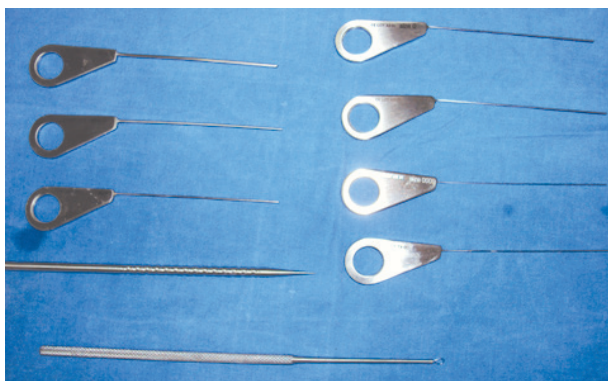


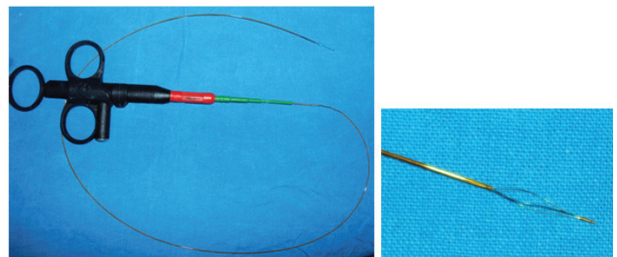
Fig. 2: Instrumental quirúrgico.

Para el tratamiento dentro del conducto se utilizan microfórceps para biopsias o tapones de moco; dilatadores de balón para estenosis; cestas, para ex-

traer cálculos, o sondas de láser Holmium Yag para fragmentar piedras mayores.

Con la sialoendoscopia se puede explorar el epitelio de revestimiento de los conductos, lo que permite encontrar cálculos que no pueden ser diagnosticados por otros métodos de exploración (radiografía, tomografía computarizada o ecografía). Así los beneficios diagnósticos y terapéuticos de la sialoendoscopia son mayores que los métodos convencionales de radiología. Además, se ha logrado evitar la extirpación innecesaria de glándulas salivales.

Para lograr la extracción de los cálculos se requiere de una buena relación entre el diámetro del lito y el del conducto. Los cálculos pequeños (menores a 4 mm en la glándula submaxilar y menores de 3 mm en la glándula parótida) pueden extraerse con canastillas de alambre de 3 y/o 6 hilos. En cálculos más grandes puede ser necesaria la fragmentación del mismo con pinzas o litotripsia con láser y luego retirar los fragmentos con canastilla (Fig. 3).



Figs. 3 y 4: Canastilla de tres hilos para extracción de cálculos.

El tratamiento de las estenosis ductales puede realizarse con balón, bujías o endoscopios de calibre creciente.

Tradicionalmente cuando la extracción del lito no era posible por litotomía, la exéresis glandular era la opción. Actualmente puede realizarse un abordaje combinado usando la sialoendoscopia y el abordaje externo conservando la glándula. La sialoendoscopia permite un abordaje intraoral más preciso, señalando donde está exactamente el sialolito.

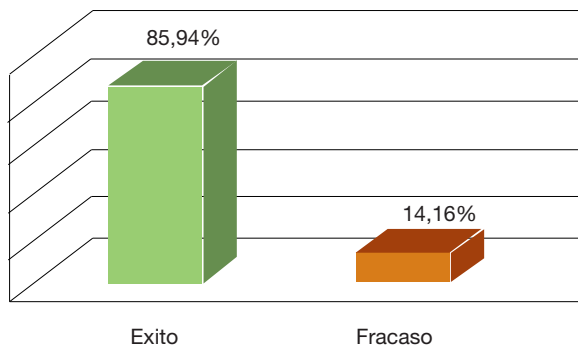
En la glándula parótida se coloca el endoscopio, se localiza el lito o la estenosis, se realiza un abordaje tipo parotidectomía o lifting con monitoreo del nervio facial, se levanta el colgajo hasta localizar la zona de transiluminación, se localiza el conducto, se abre el mismo y remueve el cálculo o se reseca la estenosis (uso de parche venoso) y se coloca stent por 2/3 semanas.

En el caso de tratarse de la glándula submaxilar se posiciona el endoscopio, se realiza el abordaje

por el piso de la boca, se identifica y repara nervio lingual, se disecciona el conducto y se continúa el procedimiento de la misma manera que se describe para la glándula parótida.(3-7-15-19)

Eficacia

La mayoría de los autores informan que esta técnica permite la resolución del problema en el 82-87% de los casos, con un fracaso del mismo del 13-18%. Este se debe a: imposibilidad técnica de realizar el procedimiento, recurrencia de los síntomas obstructivos y persistencia sintomática. (10-13-24-27)



Complicaciones (10-20)

Las complicaciones mencionadas en la bibliografía son:

- Inflamación.
- Estenosis ductal postoperatoria.
- Aumento del tamaño de la glándula por irrigación permanente.
- Avulsión de la vía canalicular.
- Parestesias del nervio lingual.
- Perforación de los conductos.
- Fístulas salivales.
- Sialoceles.
- Ránulas traumáticas.
- Sangrado leve.
- Infección postoperatoria.
- Sangrado.

Contraindicaciones

La única contraindicación para la realización de este procedimiento es la sialoadenitis aguda, ya que aumenta la posibilidad de trauma ductal y la propagación potencial de infección a tejidos vecinos.

Conclusiones

La sialoendoscopia es una técnica nueva, que permite diagnosticar y tratar la patología obstructiva no neoplásica de glándulas salivales mayores.

Mínima morbilidad.

Se logra realizar el diagnóstico en casos indeterminados por las técnicas convencionales (TC, ECO, RMN, sialografía) con tasas de éxito del 96-98%. (14-16)

Puede aplicarse para: extracción cálculos y tapones de moco, dilatación de estenosis, lavado del conducto, biopsia.

Mejora la sintomatología asociada a: sialoadenitis recurrentes en el adulto, parotiditis recurrente infantil, e inflamaciones secundarias a procesos autoinmunes (Sjögren, lupus) o por radioyodo.

Evita cirugías a cielo abierto o el abordaje intraoral de los conductos salivales.

Favorece la recuperación de las glándulas atrofiadas por procesos crónicos.

A pesar de su aparente simplicidad, la sialoendoscopia es un procedimiento técnicamente difícil, por lo que se requiere de un aprendizaje organizado y secuencial.

Bibliografía

1. Bomeli; Steven R.; Bomeli MD, Barry Schaitkin; Carrau, RL; Walvekar, R. *Interventional sialendoscopy for treatment of radioiodine-induced sialadenitis. Laryngoscope*:119(5):864-867, May 2009.
2. Cuning DM, Lipke N, Wax MK. *Significance of unilateral submandibular gland excision on salivary flow in noncancer patients. Laryngoscope*. 1998;108:812-5.
3. Deng-Gao L, Lan J, Xiao-Yan X, Zu-Yan Zhang, Lei Z, Guang-Yan Y. *Sialoendoscopy-Assisted Sialolithectomy for Submandibular Hilar Calculi. American Association of Oral and Maxillofacial Surgeons J Oral Maxillofac Surg* 2012.
4. Faure F, Querin S, Dulguero P, et al. (2007) *Pediatric salivary gland obstructive swelling: sialendoscopic approach. Laryngoscope*, Vol 117, No. 8 (Aug 2007), pp. 1363-1367.

5. Jabbour N, Tibesar R, Lander T, et al. (2010) Sialendoscopy in Children. *Int J Pediatr Otorhinolaryngol*, Vol 74, No. 4, (Apr. 2010), pp. 347-350.
6. Jacob RF, Weber RS, King GE. Whole salivary flow rates following submandibular gland resection. *Head Neck* 1996;18:242-7.
7. K. Karavidas, O. Nahlieli, M. Fritsch, M. McGurk: Minimal surgery for parotid stones: a 7-year endoscopic experience. *Int. J. Oral Maxillofac. Surg.* 2010; 39: 1-4.
8. Katz, P. New treatment method for salivary lithiasis. *Rev Laryngol Otol Rhinol (Bord)*. 1993 ; 114(5):379-382.
- 9 Koch MJ, Zenk J, Iro H. Algorithms for treatment of salivary gland obstructions. *Otolaryngol. Clin North Am* 2009;42:1173-92.
10. Lizaurajuria B; Barona Dorado C; Leco Berrocal I; Fernández Cáliz F; Martínez-González J. Sialoendoscopia en las patologías obstructivas de las glándulas salivales. *Cient. Dent.:* 9 (2) Mayo-Junio-Julio-Agosto. 147-152.2012.
11. Marchal F, Dulguerov P, Lehmann W. Interventional sialendoscopy. *N Engl J Med* 1999; 341: 1242-1243.
12. Marchal F, Kurt AM, Dulguerov P, Lehmann W. Retrograde theory in sialolithiasis formation. *Arch Otolaryngol Head Neck Surg.* 2001;127:66-8.
13. Marchal F, Dulguerov P, Becker M, Barki G, Disant F, Lehmann W. Submandibular diagnostic and interventional sialendoscopy: new procedure for ductal disorders. *Ann Otol Rhinol Laryngol* 2002; 111:27-35.
14. Marchal F, Dulguerov P. Sialolithiasis management: the state of the art. *Arch Otolaryngol Head Neck Surg* 2003;129: 951-6.
15. Marchal F. A Combined Endoscopic and External Approach for Extraction of Large Stones With Preservation of Parotid and Submandibular Glands. *Laryngoscope* 117: February 2007, 373- 377.
16. Martins-Carvalho C, Plouin-Gaudon I, Quenin S, et al. (2010) Pediatric Sialendoscopy: a 5-year experience at a single institution. *Arch Otolaryngol Head Neck Surg*, Vol 136, No. 1, (Jan 2010)pp. 33-36.
17. Nahlieli O, Baruchin AM. Sialoendoscopy: three year's experience as a diagnostic and treatment modality. *J Oral Maxillofac Surg.* 1997;55:912-8.
18. Nahlieli O, Baruchin A. Long-term experience with endoscopic diagnosis and treatment of salivary gland inflammatory diseases. *Laryngoscope.* 2000;110: 988-93.
19. Nahlieli O, Shacham R, Shlesinger M, Eliav E. Juvenile recurrent parotitis: a new method of diagnosis and treatment. *Pediatrics.* 2004;114(1):9-12.
20. Nahlieli O, Shacham R, Bar T, Eliav E. Endoscopic mechanical retrieval of sialoliths. *Oral Surg Oral Med Oral Pathol Oral Radiol Endod.* 2003;95(4):396-402.
21. Overton, A, J. Combes, M. McGurk: Outcome after endoscopically assisted surgical retrieval of symptomatic parotid stones. *Int. J. Oral Maxillofac. Surg.* 2012; 41: 248- 251.
22. Shacham R, Droma EB, London D, Bar T, Nahlieli O. Long-term experience with endoscopic diagnosis and treatment of juvenile recurrent parotitis. *J Oral Maxillofac Surg.* 2009;67(1):162-167.
23. Shacham R, Puterman MB, Ohana N, et al. (2011) Endoscopic treatment of salivary glands affected by autoimmune diseases. *J Oral Maxillofac Surg*, Vol. 69, No. 2 (Feb 2011), pp.476-481.
24. Strychowsky, JE; Sommer, D; Gupta, M; Cohen, N; Nahlieli, O. Sialendoscopy for the Management of Obstructive Salivary Gland Disease A Systematic Review and Meta-analysis. *Arch Otolaryngol Head Neck Surg.* 2012; 138(6):541-547.
25. Su YX, Xu JH, Liao GQ et al. Salivary gland functional recovery following sialendoscopy. *Laryngoscope* 2009;119:646-52.
26. Zenk J, Hosemann WG, Iro H et al. Diameters of the main excretory ducts of the adult human submandibular and parotid gland: a histologic study. *Oral Surg Oral Med Oral Pathol Oral Radiol Endod* 1998; 85:576-80.